



**Универзитет у Крагујевцу
Факултет медицинских наука**

**Примена тродимензионалног ултразвука у
диференцијацији анормалија мате­рнице
Милеровог типа**

ДОКТОРСКА ДИСЕРТАЦИЈА

Давор Зоричић

Ментор др сци. мед. Александра Димитријевић, ванредни професор

Крагујевац, 2019. године



**Univerzitet u Kragujevcu
Fakultet medicinskih nauka**

**Primena trodimenzionalnog ultrazvuka u
diferencijaciji anomalija maternice
Müller-ovog tipa**

DOKTORSKA DISERTACIJA

Davor Zoričić

Mentor: dr sci. med. Aleksandra Dimitrijević, vanredni profesor

Kragujevac, 2019. godine

Uterus je polje budućih generacija i ako je to polje oštećeno, teško je očekivati plodove bez obzira kako ga dobro zasijali.“ Aristotel

SADRŽAJ

	Str.
1. UVOD	6
2. PRISTUPNA RAZMATRANJA	
2.1. Embrionalni razvoj maternice	9
2.2. Incidencija i klasifikacija uterinih anomalija	14
2.3. Dijagnostičke metode uterinih anomalija	23
2.4. Pregled maternice primjenom ultrazvuka	27
3. CILJEVI I HIPOTEZE ISTRAŽIVANJA	32
3.1 Glavni ciljevi istraživanja	34
3.2. Glavne hipoteze istraživanja	34
4. ISPITANICE I METODE	
4.1. Vrsta studije	35
4.2. Populacija koja se istražuje	35
4.3. Mjerenje dimenzija maternice na koronalnom presjeku rekonstruiranom pomoću 3D TVS UZV-a	36
4.4.ESHRE/ESGE pravila diferencijacije i klasifikacije uterinih anomalija.	42
4.5. Varijable koje su mjerene u studiji	48
4.6. Snaga studije i veličina uzorka	49
4.7. Statistička obrada podataka	50
5. REZULTATI	
5.1. Incidencija kongenitalnih anomalija u ispitanica	51
5.2. Usporedba dimenzija maternice subfertilnih pacijentica u odnosu na opću populaciju	56

5.3. Razlike u dimenzijama i obliku materišta nulipara i pluripara	58
6. RASPRAVA	
6.1. Učestalost i diferencijacija kongenitalnih anomalija	61
6.2. Arkuatni uterus kao fiziološka varijacija ili anomalija	64
6.3. Veličina i oblik maternica subfertilnih žena u odnosu na kontrolnu skupinu	70
6.4. Primjena utvrđenih spoznaja u kliničkoj praksi	73
6.5. Važnost primjene trodimenzionalnog ultrazvuka maternice i buduća istraživanja anomalija Müllerova trakta	83
7. PRIKAZI SLUČAJEVA	
7.1. Dijagnoza i liječenje parcijalnog septuma maternice nakon spontanog pobačaja (prikaz slučaja)	86
7.2. Histeroskopska metroplastika kod pacijentice s potpunim septumom maternice i anamnezom habitualnog pobačaja.	90
8. ZAKLJUČAK	93
9. SAŽETAK	94
10. SUMMARY	96
11. LITERATURA	98
12. POPIS SLIKA I TABLICA	105
13. ŽIVOTOPIS	108

1. UVOD

Ova doktorska disertacija nastala je proučavanjem kongenitalnih malformacija maternice primjenom ultrazvuka. I predmet proučavanja (maternica) i sredstvo (ultrazvučni uređaj) imaju poseban značaj i ulogu u medicini koji se može pratiti kroz povijest, oni se intenzivno istražuju i danas, a to će zasigurno biti i ubuduće.

Maternica (uterus) je još od antičkih vremena imala poseban status u znanosti i cjelokupnom društvu o čemu svjedoče nazivi koji su joj pridavani. Prozvana je *mētra* jer je majka svih embrija koji se iz nje rađaju i čini žene koje je imaju majkama ili zato što predstavlja mjeru (*metron*) na vremenskoj crti od menstruacije do porođaja. Nazvali su je i *delphys* jer u njemu nastaju braća (*adelphoi*) i sestre (*adelphai*) i, naposljetku, dobila je i ime *hystera* jer prije ili poslije izbacuje svoje produkte ili, u određenom smislu, leži iza drugih organa.

Mnoge predrasude i misterije oko maternice otklonio je Leonardo da Vinci u 16. st. koji je nakon disekcije kadavera opisao uterus, fetus i fetalne ovojnice. Od tada do danas brojne su spoznaje unaprijedile poznavanje građe i funkcije tog organa, međutim, pravu revoluciju donijela je primjena ultrazvuka koja se pokazala od osobite vrijednosti upravo u području ginekologije i opstetricije. Naime, ultrazvučni su nam dijagnostički uređaji, čiji eksponencijalni razvoj pratimo od druge polovine prethodnog stoljeća pa sve do danas, omogućili detaljan, neinvazivni pogled u skriveni svijet maternice prije začeca, te praćenje kompleksnih promjena tijekom embrionalnog i fetalnog razvoja sve do porođaja. Spoznaje koje smo stekli *in vivo* praćenjem rasta i razvoja maternice pomoću ultrazvuka te fizioloških i patoloških promjena koje se u njoj odvijaju za vrijeme trudnoće doprinijele su - moglo bi se bez imalo pretjerivanja reći - revolucionarnim postignućima u ginekologiji i opstetriciji kojima danas svjedočimo.

Pregled maternice i jajnika ultrazvučnim uređajima danas je dijagnostička metoda bez koje nije moguće zamisliti svakodnevnu ginekološku praksu. Ultrazvuk nam je dostupan u gotovo svakoj ginekološkoj ambulanti i na svim ginekološkim odjelima gdje se koristi i za probir zdrave populacije žena i za dijagnosticiranje ginekoloških

bolesti. Osobito je česta njegova primjena za odgovarajuće praćenje normalne i poremećene trudnoće koja bez primjene ultrazvuka gotovo da i ne bi bila više moguća.

Prilikom izvođenja ultrazvučnog pregleda, kao uostalom i kod brojnih drugih pretraga, kliničar će se u prvom redu zapitati da li je slika maternice koju vidi na ekranu ultrazvučnog aparata normalan nalaz, ili su dimenzije, oblik i građa ovog organa takvi da odstupaju od uobičajenih anatomskih proporcija i upućuju na malformaciju ili patološko zbivanje. Razlikovanje normalnog od patološkog kao prvi korak, a potom i diferencijacija abnormalnih nalaza kada oni postoje proces je koji iziskuje i znanje i iskustvo. Dobro poznavanje anatomije i fiziologije maternice te patofizioloških procesa koji se odvijaju u njoj samo su preduvjet na kojemu ispitivač temelji iskustvo u prepoznavanju i tumačenju njihovih slikovnih prikaza. U tom pogledu kongenitalne malformacije predstavljaju ogledni primjer i zbog značaja koje imaju za reproduktivno zdravlje žene i zbog mogućnosti dijagnostike i liječenja koje nam kod nekih od njih stoje na raspolaganju.^(1,2)

Kongenitalne (urođene) malformacije maternice strukturni su defekti nastali tijekom embrionalnog razvoja koji su prisutni prilikom rođenja. Kada postoje kao izolirani defekti, mogu značajno umanjiti reproduktivni potencijal, a u kompleksnim slučajevima, posebno ako su udružene s opstruktivnim anomalijama rodnice, mogu i ozbiljno ugroziti zdravlje žene.⁽³⁾ Točna dijagnoza kongenitalnih anomalija maternice i njihovo razlikovanje bilo je u prošlosti, a tako je i danas, kontraverzno područje i zbog ograničenja pojedinih dijagnostičkih metoda i zbog neslaganja oko dijagnostičkih kriterija. Upravo iz tog razloga urođene malformacije predstavljaju svojevrsan izazov u kliničkoj praksi te se - unatoč brojnim do sada provedenim studijama – i dalje intenzivno istražuju.^(4,5)

Razlike između malformirane i normalne maternice kod nekih žena već su na prvi pogled očite (npr. kod dvostruke maternice), međutim češće su one suptilne i teško prepoznatljive (primjerice u slučajevima dismorfnih maternica) gdje habitualni pobačaji i/ili druge reproduktivne poteškoće budu nerijetko prvi i jedini znak da s maternicom nešto nije uredu. U takvim je okolnostima od presudne važnosti razlikovanje manjih odstupanja od standardne građe maternice (koja se time ne trebaju smatrati kongenitalnim anomalijama) od onih strukturnih poremećaja koji dovode u

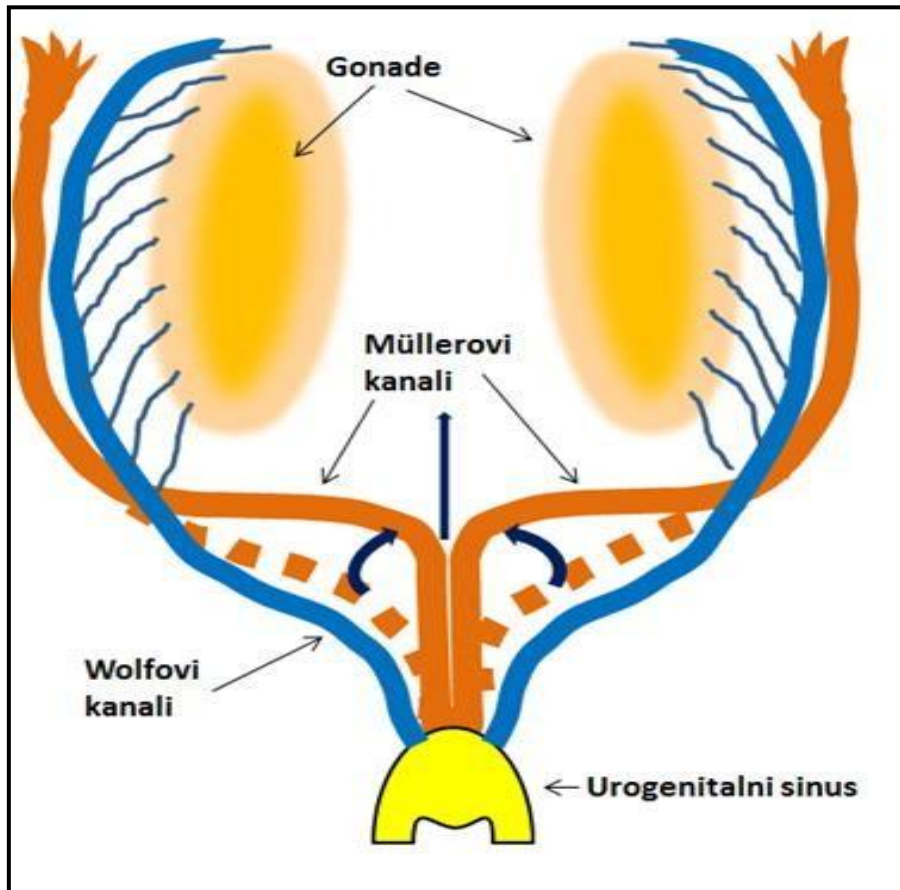
pitanje njezinu normalnu funkciju. Ukratko, pitanje da li žena, sudeći po ultrazvučnom prikazu, ima maternicu normalne građe ili kongenitalnu anomaliju i kojeg je ona tipa u središtu je pozornosti ove disertacije. U razmatranjima koja slijede raščlanit će se najprije polazna stanovišta čije je poznavanje preduvjet svakog istraživanja u ovom području: embrionalni razvoj, definicije i klasifikacije urođenih anomalija maternice te mogućnosti i ograničenja njihova dijagnosticiranja.

2. PRISTUPNA RAZMATRANJA

2.1. Embrionalni razvoj maternice

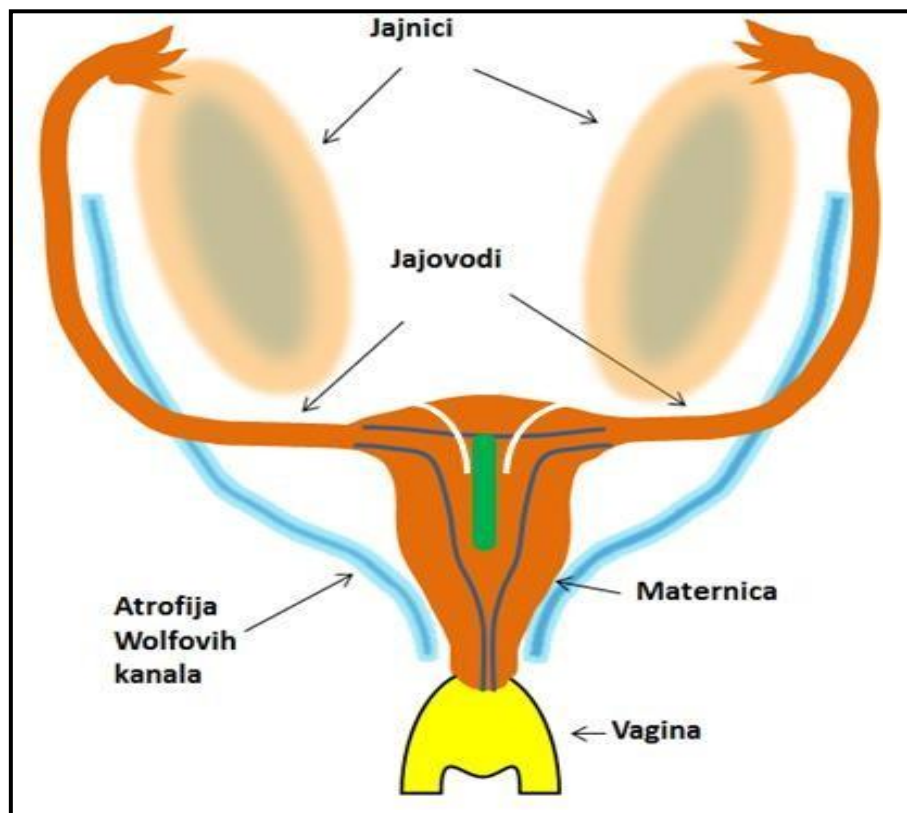
Kongenitalne malformacije maternice rezultat su pogrešaka u nastajanju, diferencijaciji, spajanju i/ili resorpciji Müllerovih (paramezonefričkih) kanala.^(5,6) Radi se o embrionalnim strukturama smještenim na lateralnim stranama urogenitalnog grebena koji završavaju u primitivnom urogenitalnom sinusu. Ti kanalići predstavljaju primordijalnu embrionalnu osnovu iz koje kod žena nastaju jajovodi, maternica i gornja trećina vagine dok se u muškaraca pod utjecajem anti-Müllerova hormona njihov razvoj zaustavlja.⁽⁷⁾

Organogeneza maternice započinje tako da kod ženskog embrija starog 8 tjedana Müllerovi kanali elongiraju tako da oblikuju kranijalne dijelove jajovoda koji se otvara u peritonealnu šupljinu i formiraju fimbrije. U isto vrijeme horizontalni segmenti pomiču se lateralno i formiraju jajovode, a kaudalni dijelovi približavaju se medijalno, dolaze u međusobni kontakt te u medijalnoj ravnini formiraju tubularnu strukturu Y oblika koju nazivamo uterovaginalnim primordiumom (slika 2.1.). U tom stadiju uterus ima bikornijalnu formu, ali njegov anatomski oblik nastavlja se mijenjati kroz procese fuzije i kanalizacije, odnosno regresije uterinog septuma apoptozom. U 12. tjednu embrionalnog razvoja maternica poprima svoj konačan oblik, iz epitela fuzioniranih Müllerovih kanala nastaje endometrij, a endometrijalna stroma i miometrij nastaju od okolnog mezenhima. Cijeli proces završava formacijom maternice s jednim cerviksom i jedinstvenom šupljinom (slika 2.2.).



Slika 2.1. Rani embrionalni razvoj maternice, razvoj i spajanje Müllerovih kanala (shematski prikaz)

Kod ženskog embrija starog 8 tjedana Müllerovi kanali elongiraju tako da oblikuju kranijalne dijelove koji se otvaraju u peritonealnu šupljinu i formiraju fimbrije jajovoda, horizontalni segmenti pomiču se lateralno i formiraju jajovode, a kaudalni dijelovi dolaze u međusobni kontakt te u medijalnoj ravnini formiraju tubularnu strukturu Y oblika koju nazivamo uterovaginalnim primordiumom.



Slika 2.2. Embrionalni razvoj maternice, formiranje konačnog oblika (shematski prikaz)

U 12. tjednu embrionalnog razvoja maternica poprima svoj konačan oblik; iz epitela fuzioniranih Müllerovih kanala nastaje endometrij, a endometrijalna stroma i miometrij nastaju od okolnog mezenhima. Cijeli proces završava formacijom maternice s jednim cerviksom i jedinstvenom šupljinom.

Uzmemo li u obzir sve korake i faze kroz koji prolazi, razumljivo je da razmjerno složen mehanizam organogeneze maternice može biti podlogom brojnih i različitih strukturnih anomalija. Tako, na primjer, izostane ili u cijelosti nastanak Müllerovih cijevi ili nekih njezinih dijelova, žena ima aplaziju dijelova ili cijele maternice, pogreške u njihovom spajanju uzrokuju udvostručenja, a izostanak resorpcije pregrade koja nastane nakon spajanja dvije Müllerove cijevi rezultira septumom unutar šupljine maternice koji se može protezati kroz trup i vrat maternice i dalje u rodnicu. ⁽⁶⁾

Premda se embrionalni razvoj maternice, kao uostalom i fetalni razvoj u cjelini, odvija u neprekidnom kontinuitetu i ispreplitanju pojedinih procesa i struktura koji iz njih nastaju, radi boljeg razumijevanja etiopatogeneze kongenitalnih anomalija možemo ga podijeliti u tri temeljna koraka. U prvom, ranom razdoblju nastanka maternice izostanak ili nepotpun razvoj Müllervih cijevi uzrokuje aplaziju ili hipoplaziju maternice, a nedostatan razvoj jednog od Müllerovih kanala dovodi do unilateralnih defekata (unikorporealna maternica). Drugi korak karakterizira približavanje Müllerovih cijevi u medijanoj liniji te će izostanak njihovog spajanja, ili ako je ono samo djelomično ostvareno, biti razlogom nastanka bikorporealnih (dvostrukih) maternica. I konačno, u trećoj, završnoj fazi, u kojoj dolazi do resorpcije septuma između dviju Müllerovih cijevi, izostanak odgovarajućeg procesa kanalizacije bit će uzrokom formiranja veće ili manje pregrade u maternici. Dakle, imajući u vidu cjelokupnu složenost embrionalnog razvoja maternice, nije neobično da se, pored jednostavnih defekata, u kliničkoj praksi nerijetko susreće i cijeli spektar različitih kombinacija i prijelaznih oblika zbog čega ove fascinantne anomalije, za koje se zna još od antičkih vremena, već stoljećima privlače pozornost liječnika.

Velika većina kongenitalnih anomalija koje susrećemo u praksi nastaje na osnovi razmjerno jednostavnog resorpcijskog ili fuzijskog razvojnog defekta ograničenog na jedan dio (najčešće fundus) maternice. Nastanak tih anomalija može se objasniti na osnovi klasične jednodirekcionalne hipoteze fuzije i resorpcije prema kojoj spajanje Müllerovih cijevi, a potom i resorpcija septuma teče od cerviksa prema korpusu maternice (kaudalno prema kranijalno) gdje greška u jednoj trenutku razvoja uzrokuje anomaliju. Međutim, neke su anomalije značajno složenije geneze i ne mogu se objasniti samo na taj način, već svojom strukturom podupiru hipotezu kako je vjerojatnije da proces fuzije i resorpcije započinje u istmusu i odvija se istovremeno u dva smjera, prema cerviksu i prema fundusu maternice (kaudalno i kranijalno). Bez obzira na određene nedoumice u pogledu razvoja, jasno je kako kongenitalne anomalije maternice koje možemo očekivati u kliničkoj praksi mogu imati gotovo neograničen broj raznovrsnih prijelaznih oblika i kombinacija fuzijsko –resorpcijskih defekata kao što su npr. dvostruki cerviks s jednim korpusom, septirana ili bikorporealna maternica s jednim cerviksom i dr. Takve i druge njima slične kombinacije vrlo je teško svrstati u neku od podskupina postojećih klasifikacija.⁽⁸⁾ To

je ujedno i razlog da se kod svake, pa i najmanje anomalije fundalne zone pažljivo i u cijelosti pregleda maternica i rodnica, a u pojedinim slučajevima i obrati pažnja na mokraćni sustav čiji je embrionalni razvoj u bliskoj vezi s genitalnim.^(7,9)

Na osnovi postojećih znanstvenih spoznaja drži se kako su za greške u embrionalnom razvoju maternice o kojima je riječ najčešće odgovorni slučajni razvojni poremećaji, premda određenu ulogu zasigurno mogu imati genetski, intrauterini (receptorski) defekti ili ekstrauterini faktori (razvojna inhibicija Müllerovih kanala, teratogeni poput dietilstilbestrola i talidomida, neadekvatna steroidogeneza). Iako su opisani slučajevi obiteljske sklonosti nekim anomalijama maternice,⁽¹⁰⁾ u većini se slučajevima radi o izoliranim defektima čiji uzrok nije moguće, barem za sada, precizno odrediti.

S obzirom na složene mehanizme u nastanku, spajanju i resorpciji Müllerovih kanala koji su ovdje samo ukratko izloženi, nije neočekivano da se u kliničkoj praksi susreću vrlo različiti pojavni oblici anomalija maternice s velikim rasponom utjecaja na reproduktivno zdravlje žena; od potpunog izostanka razvoja maternice u slučajevima agenexe Müllerovih kanala kada ne postoji nikakva mogućnost začeća, do blage konkavne indentacije (uvučenja) unutrašnje konture fundusa maternice karakteristične za tzv. arkuatni uterus za koje se drži da ima minimalan ili nikakav utjecaj na reproduktivnu sposobnost. Stoga razlikovanje pojedinih tipova anomalija i njihova klasifikacija u skupine podudarne po prognozi i liječenju ima u kliničkoj praksi odlučujuću ulogu.

2.2. Incidencija i klasifikacija uterinih anomalija

Incidencija anomalija Müllerova tipa u općoj populaciji nije točno određena, a u brojnim studijama koje su do sada provedene ona je varirala u vrlo širokom rasponu od 0,06% do čak 38% žena. Tako širok raspon rezultat je razlika u definiciji kongenitalnih anomalija, dijagnostičkim metodama koje su korištene i populacijama koje su istraživane. Danas se smatra kako se incidencija uterinih anomalija u općoj populaciji kreće u rasponu 3-6.7%, da je ona je kod infertilnih žena nešto veća, 3,4-8%, a posebno je visoka u populaciji žena s habitualnim pobačajima kod kojih se one sreću u 12,6-18% slučajeva.⁽¹¹⁾ Arkuatni uterus, septum maternice, te dvoroga maternica najčešće su anomalije dok se druge susreću znatno rjeđe. Pri tome je arkuatni uterus najčešća anomalija u općoj populaciji, a septirani uterus najčešći je u populaciji subfertilnih žena, što govori o njihovoj međusobnoj povezanosti u određenom pogledu.⁽¹²⁾

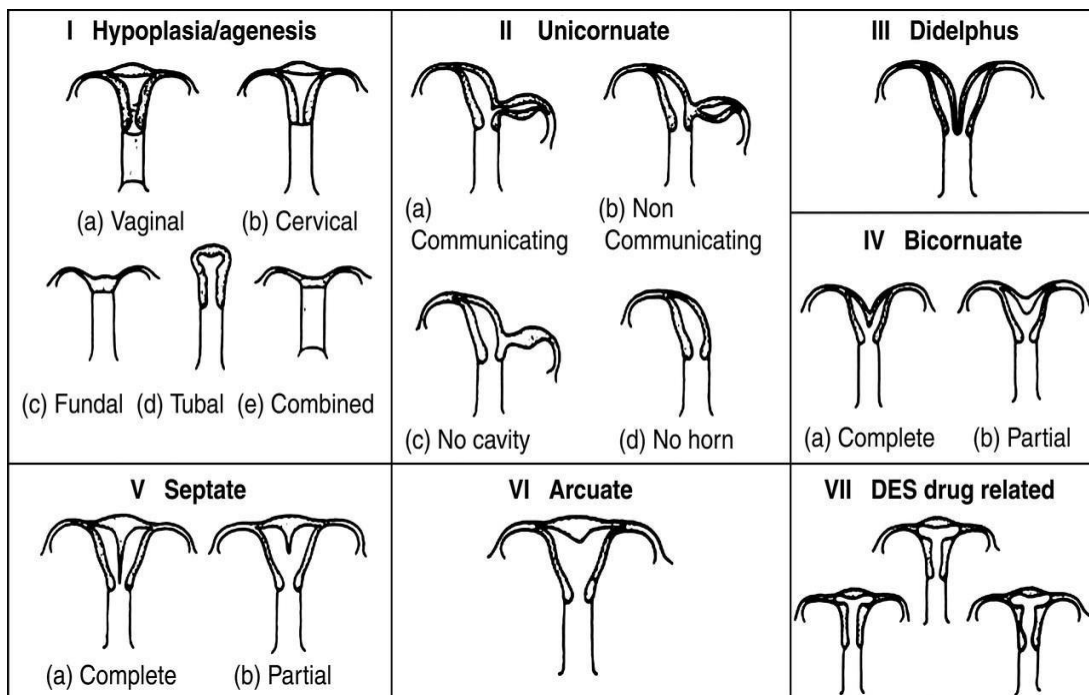
Značaj otkrivanja i klasifikacije anomalija Müllerova trakta leži u činjenici da se radi o strukturnih defektima stjenke i šupljine maternice koji do te mjere mijenjaju njezin oblik da mogu biti potencijalan uzrok brojnih reproduktivnih poteškoća: neplodnosti, habitualnih pobačaja, abrupcije posteljice, prijevremenog rađanja, zastoja rasta fetusa, fetalne malprezentacije, veće učestalosti obstetričkih intervencija i više stope perinatalnog mortaliteta.^(13,14,15,16) Tako, na primjer, kanalizacijski defekti (potpuno ili djelomično septirana maternica) umanjuju plodnost i povećavaju rizik pobačaja i prijevremenog rađanja, unifikacijski defekti (unikorporealna, bikorporealna maternica) ne umanjuju značajno plodnost, ali povećavaju rizik pobačaja i prijevremenog rađanja, dok je arkuatni uterus udružen s većom incidencijom pobačaja tijekom drugog trimestra trudnoće.

Poseban problem kada je riječ o detekciji anomalija Müllerova trakta predstavlja činjenica da se definicije anomalija i njihovo razlikovanje u odnosu na normalnu maternicu razlikuju od autora do autora. Osim toga, dijagnostičke metode koje se koriste u njihovom otkrivanju umnogome se razlikuju u načinu primjene i točnosti. Osim toga, postoji više klasifikacijskih sistema, kriteriji nisu ujednačeni i jedinstveno prihvaćeni i nerijetko se zasnivaju na subjektivnoj procjeni ispitivača, manje na

mjerenjima anatomskih proporcija.^(9,17) Dodatna otežavajuća okolnost u pogledu otkrivanja i klasifikacije anomalija maternice bila je i u tome što je većina do sada korištenih metoda bila invazivne prirode, zbog čega su studije koje se bave incidencijom anomalija maternice obuhvaćala populacije žena s reproduktivnim poteškoćama, a tek nekolicina njih provedena je u općoj populaciji zdravih žena. I na kraju, velik broj anomalija asimptomatske je prirode. Iz razloga što nerijetko ne uzrokuju nikakvih tegoba Müllerove anomalije često ostaju neotkrivene, tim više što žene s anomalijama maternice u pravilu imaju potpuno funkcionalne jajnike i vanjske genitalije urednog izgleda. Sve su to razlozi zbog kojih točnu incidenciju anomalija maternice u općoj populaciji i njihovo razlikovanje u odnosu na standardne dimenzije i oblike normalne maternice kod zdravih žena tek treba utvrditi.

Sve navedene poteškoće i ograničenja ipak ne umanjuje potrebu za sustavnim traganjem za anomalijama Müllerova tipa, upravo suprotno budući da, kako je prethodno navedeno, one mogu biti uzrokom značajnih reproduktivne poteškoće. To se u prvom redu odnosi na simptomatske pacijentice (primarna amenoreja, nemogućnost normalnog spolnog odnosa, kronični bolovi u zdjelici, adolescentice sa simptomima anomalija genitalnog trakta) i one visokog rizika (anamneza infertiliteta i/ili habitualnih pobačaja, pacijentice u IVF programu) kod kojih je sustavno traganje za anomalijama maternice od velike važnosti.^(18,19) Dodatan izazov i poticaj kliničaru predstavlja činjenica da neke, razmjerno čest anomalije kao što je septum maternice mogu učinkovito liječiti, čak i prije nego izazovu reproduktivne poteškoće.^(20,21)

U rutinskoj kliničkoj praksi kongenitalne anomalije reproduktivnog trakta klasificiraju se na osnovi nekoliko sistema od koji se sve do sada najčešće primjenjivao onaj Američkog društva za reproduktivnu medicinu (ASRM).^(22,23) Prema tom klasifikacijskom sustavu anomalije maternice podijeljene su u 7 skupina koje logički slijede faze embrionalnog razvoja (slika 2.3.).



Slika 2.3. ASRM klasifikacija uterinih anomalija ⁽²³⁾

Hipoplazija i ageneza čine prvu skupinu ASRM klasifikacije kada je riječ o obostranom procesu, te drugu u okolnosti jednostruke hipoplazije ili ageneze. Pogreške spajanja svrstane su u treću kada su potpune (uterus didelphis), odnosno četvrtu kao nepotpune (ut. bicornis), a resorpcijski defekti čine petu (septirane maternice) i šestu skupinu (arkuatni uterusi). Anomalije uzrokovane dietilstilbestrolom izdvojene su u sedmu skupinu.

Premda je ova klasifikacija do neke mjere omogućila standardizaciju i usporedbe rezultata liječenja i reproduktivnih ishoda, ona ima ozbiljnih nedostataka u pogledu neujednačenih dijagnostičkih parametara, odnosno zbog toga što nema precizno određenih kriterija. Iz tog se razloga prilikom određivanja što je anomalija i kojeg je ona tipa prema ovoj klasifikaciji kliničar u najvećoj mjeri oslanja na subjektivnu procjenu.⁽²⁴⁾ Taj nedostatak osobito je izražen kada je riječ manjim anomalijama, kao što je to, na primjer, arkuatni uterus. Osim toga, njezina je primjena otežana i u slučajevima složenih i rijetkih anomalija.

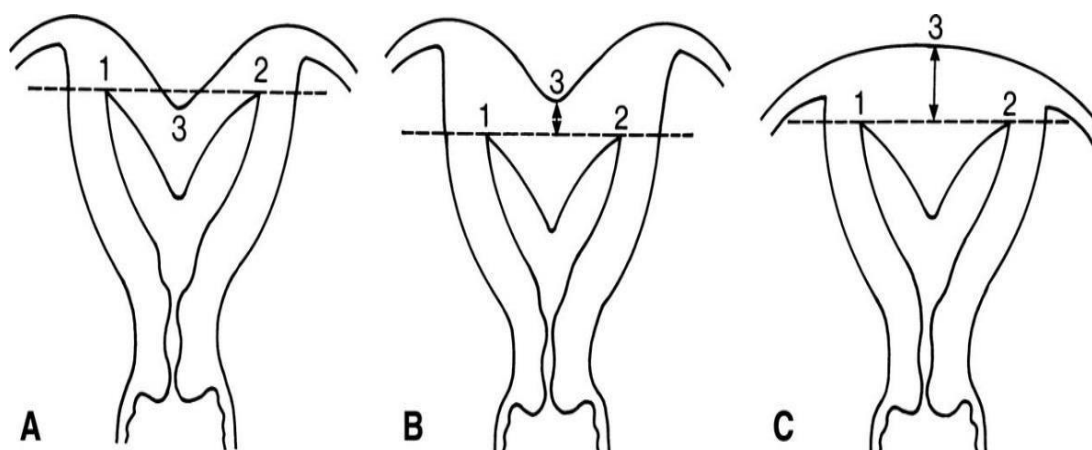
Točna dijagnoza i diferencijacija uterinih anomalija nije samo od akademskog značaja već ima znatnu praktičnu vrijednost i to iz najmanje dva razloga. Prvi, jer je dijagnoza anomalije važan podatak za žene koje imaju anomaliju i liječnike koji skrbe za njihovo zdravlje s obzirom na potencijalno nepovoljne učinke koje anomalije mogu imati i mogućnosti njihovog liječenja, i drugi jer se rizici neplodnosti i/ili komplikacija trudnoće te načini liječenja značajno razlikuju kod pojedinih anomalija zbog čega je nužna njihova diferencijacija. ⁽²⁵⁾

U kliničkoj praksi u tom se pogledu nerijetko još uvijek javljaju nedoumice zbog nedostatka jedinstvene nomenklature te preciznih i opće prihvaćenih kriterija u određivanju što je kongenitalna malformacija i kojeg je tipa, a što tek anatomska varijacija koja ne bi trebala imati utjecaja na zdravlje i plodnost žene. Tako se, na primjer, u pogledu najčešćih anomalija maternice, arkuatnog uterusa i parcijalnog septuma, primjenjuju neujednačeni kriteriji koji određuju kod kojih vrijednosti šupljina maternice poprima oblik koji odstupa od normalnog i postaje anomalija maternice. Opće je prihvaćeno da unutrašnja indentacija fundusa maternice (arkuatno uvučenje fundalne zone materišta) manje od 10% interostijalnog razmaka ne bi trebala imati nikakvog utjecaja na plodnost, ^(26,27,28) no dvojbe počinju kada je ona veća. Naime, prema ASRM klasifikaciji (slika 1.3.) nije utvrđeno kod kojih dimenzija indentacija fundalnog oblika šupljine maternice postaje toliko da predstavlja arkuatnu maternice (tip VI anomalije) ili parcijalni septum (Vb), već je to prepušteno subjektivnoj procjeni ispitivača.

Da bi prevladali nedostatke subjektivne procjene neki su istraživači prilikom diferencijacije pojedinih anomalija prema ASRM sustavu kao dodatne kriterije koristili metrične dimenzije (dubina vanjske indentacije od 1 ili 1,5 cm u odnosu na interostalnu liniju, ^(29,30,31) ili kut unutrašnje indentacije (manji ili veći od 90 stupnjeva). ^(32,33) Međutim, valja naglasiti da navedena pravila, premda do neke mjere korisne prilikom usporedbi između pojedinih studija, nisu temeljena na standardiziranim mjerenjima opće populacije niti jedinstveno prihvaćena.

Točna klasifikacija anomalija maternice osobito je važna u razlikovanju septiranog od bikornijalnog uterusa budući da je kod septirane maternice moguće učiniti resekciju septuma, što kod dvoroge maternice to najčešće nije prihvatljiva metoda liječenja. Iz

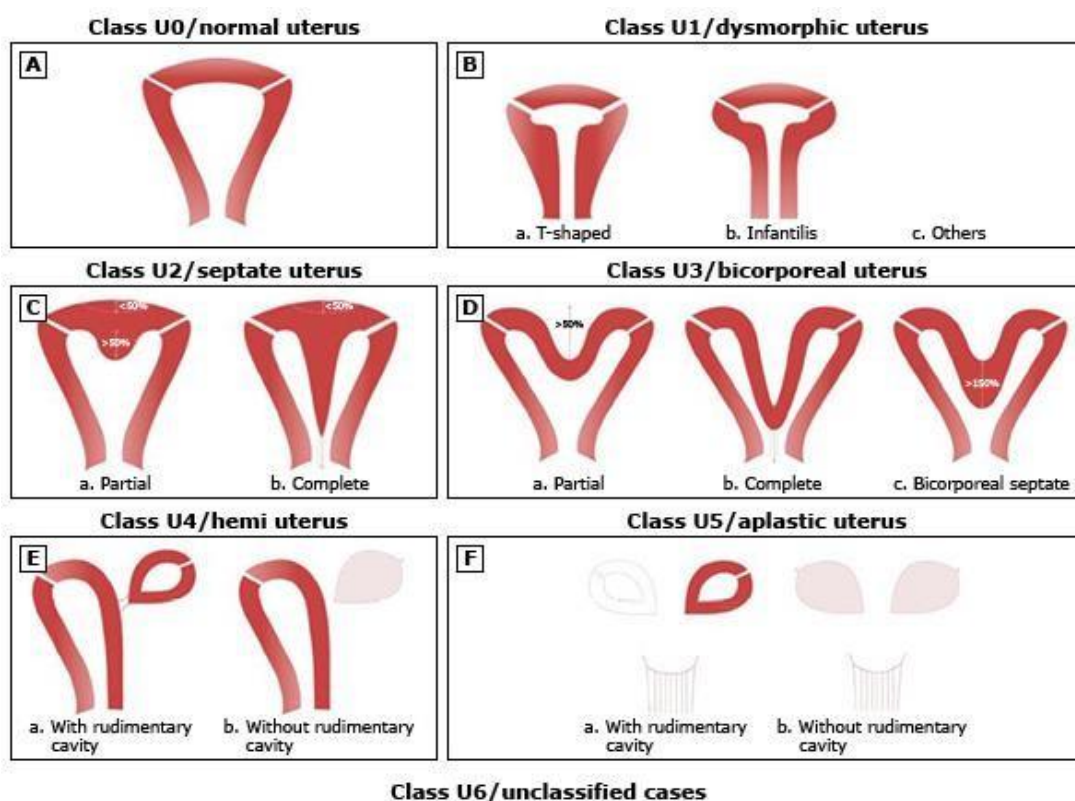
tog su razloga Troiano i sur. kao razlikovni klasifikacijski kriteriji predložili metrične odnose između linije koja spaja tubarna ušća, odnosno lateralne vrhove šupljine maternice kada postoji unutrašnja indentacija maternice (tzv. Trojano-McCarthy linije)⁽²⁴⁾ i apeksa seroze maternice (slika 1.4.) Vrijednost ovakvog pristupa je u prvom redu što utvrđuje geometrijske odnose u fundalnoj zoni maternice koji su od bitnog značaja za planiranje metroplastike. Tako se, na primjer, anomalija septuma maternice na slici 2.4. (C) može resecirati, no taj pristup nema smisla primijeniti u slučaju dvoroge maternice (A). Ako postoji kombinacija dvoroge maternice i septuma (B) moguća je samo djelomična resekcija.



Slika 2.4. Dodatni klasifikacijski kriteriji za UZV diferencijaciju septiranog od bikornualnog uterusa

A: Kada je apex fundalne vanjske konture (3) ispod tzv. Trojano-McCarthy linije (isprekidana linija koja spaja vrhove šupljine maternice, odnosno unutrašnja tubarna ušća označena kao 1 i 2), ili (B) doseže do 5mm iznad nje, uterus je bikornualni. C: Apex je najmanje 5 mm iznad Trojano-McCarthy linije i postoji fundalna indentacija šupljine maternice; uterus je septiran.⁽²⁷⁾

Nedostaci u standardizaciji i klasifikaciji uterinih anomalija prema do tada korištenim sustavima bili su razlogom da Evropsko društvo za humanu reprodukciju (ESHRE) i Evropsko društvo ginekoloških endoskopičara (ESGE) izrade novi, klinički orijentiran klasifikacijski sistem. Formirana je radna skupina za kongenitalne malformacije uterusa (CONUTA; CONgenital Uterine Anomalies) koja je krajem 2013. godine predložila novu klasifikaciju zasnovanu na embrionalnom razvoju i anatomskim odnosima. Nova klasifikacija trebala bi omogućiti bolje razumijevanje, točniju dijagnozu i učinkovito liječenje anomalija ženskog genitalnog trakta.^(24,34) Tim se sistemom malformacije maternice dijele na sljedeće skupine: I. normalne (U0), II. dismorfne (U1), septirane (U2 – apsorpcijski defekt), bikorporealne (U3 – fuzijski defekt), unilateralno formirane (U4 – formacijski defekt), aplastične ili displastične (U5 – formacijski defekt) i neklasificirane (U6). Unutar tih skupina postoje i podskupine prema anatomskim varijacijama i kliničkim značajkama (slika 2.5.).



Slika 2.5. ESHRE/ESGE klasifikacija anomalija maternice ⁽³⁴⁾

Važno mjesto u ESHRE/ESGE klasifikaciji ima debljina stjenke maternice jer se u odnosu na tu dimenziju razlikuju normalne od malformiranih maternica. Na taj su način objektivizirani kriteriji dijagnoze i diferencijacije anomalija. Za dijagnozu septirane maternice uvodi se odnos dubine indentacije u odnosu na debljinu stjenke uterusa; sve indentacije koje nisu veće od 50% debljine miometrija smatraju se normalnim (U0), dok se u parcijalno septirane maternice (U2a) svrstavaju one kod kojih je unutarnja indentacija veća od 50% debljine miometrija. Važno je naglasiti da ova klasifikacija svaku indentaciju veću od pola debljine miometrija svrstava u parcijalno septirani (U2a) bez obzira da li je njezin oblik arkuatni ili septirani, za razliku od ASRM sistema koje te anomalije, ovisno o obliku indentacije, svrstava u dvije različite skupine; septirani (V. skupina) ili arkuatni (VI. skupina). Obrazloženje autora ESHRE/ESGE klasifikacije za takav postupak je njihovo mišljenje kako arkuatni uterus prema ASRM klasifikaciji predstavlja entitet koji nema veći klinički značaj, te ga stoga ne treba niti navoditi kao anomaliju.⁽³⁵⁾

Jednako kao kod unutrašnje indentacije, i prilikom postojanja vanjske indentacije fundusa maternice razlika između normalne maternice i kongenitalne anomalije postavlja se u ESHRE/ESGE sistemu na osnovi omjera dubine indentacije i debljine miometrija. Naime, kada je dubina vanjske indentacije veća od 50% debljine miometrija, radi se o bikorporealnoj maternice (U3), manja indentacija smatra se normalnom (U0). U tom je pogledu ESHRE/ESGE klasifikacijski sustav vrlo blizu kriterija prikazanih na slici 1.3. i koji se također odnose na dubinu indentacije i njezin odnos prema interostijalnoj liniji.^(27,36,37)

Misao vodilja autora ESHRE/ESGE klasifikacije je u tome što nudi ujednačen, objektivan i mjerljiv kriterij i kod jednostavnih, najčešćih anomalija, ali i u rijetkim, kompleksnim slučajevima koji se nisu mogli klasificirati do sada korištenim sustavima.⁽³⁸⁾ Osnova za dijagnozu i diferencijaciju anomalija prema tom sistemu počiva na anatomskim mjerama i proporcijama kao prvom, te embrionalnom razvoju kao drugom važnom čimbeniku. U središtu pozornosti tog sistema je debljina stjenke maternice i njezin odnos prema tubarnim ušćima i to stoga jer su, po svemu sudeći, geometrijski odnosi između tih struktura bitni za prognozu i planiranje liječenja malformacija maternice.

Objektivan, metrički pristup anomalijama maternice od osobite je važnosti uzmu li se u obzir mogućnosti kirurškog liječenja koje su nam danas na raspolaganju kada se radi o septiranim i (u nekim slučajevima) arkuatnim i bikorporealnim maternicama. ^(39,40) Radi se o histeroskopskoj metroplastici, odnosno resekciji septuma maternice, minimalno invazivnoj metodi koja je revolucionarizirala proceduru uklanjanja septuma. Ona je omogućila primjenu tog oblika liječenja i kod manjih defekata koji su se do tada rijetko operirali budući da je resekcija transabdominalnim putem iziskivala laparotomiju i hysterotomiju. Transcervikalna je metroplastika u tom pogledu značajno manje invazivna jer ne iziskuje otvaranje trbušne šupljine i maternice, te je iz tog razloga smanjen broj komplikacija, dužina hospitalizacije i ubrzan postoperativni oporavak, a time su i smanjeni ukupni operativne rizike. Rezultat je to poboljšanja endoskopske tehnologije i uvođenja minihisteroskopa čiji promjer ne prelazi 5mm, opremljenih bipolarnim elektrodama koje funkcioniraju u fiziološkoj otopini te time osiguravaju jednostavno i sigurno liječenje mnogih intrauterinih patologija uključujući tu i uterine anomalije. Iz svega navedenog jasno je da kako je histeroskopska metroplastika otvorila put kirurškom liječenju i manjih anomalija unutar šupljine maternice te je u tom pogledu još više istaknula potrebu njihovog razlikovanja od fizioloških varijacija normalnih maternica kod kojih, razumljivo, nikakvo operativno liječenje ne bi imalo smisla.

Nema dvojbi kako resekcija septuma maternice smanjuje učestalost pobačaja i povećava vjerojatnost dostizanja uspješne terminske trudnoće,⁽¹⁰⁾ međutim, još uvijek nedostaju prospektivne randomizirane studije koje bi uspoređivale infertilne pacijentice s anomalijama maternice koje su podvrgnute metroplastici s kontrolnom skupinom onih koje nisu operirane, a imaju isti tip anomalije. Stoga bi oprez dobro došao kod onih pacijentica s manjim odstupanja od normalne anatomije koja graniče s fiziološkim varijacijama i čije bi tretiranje moglo više naškoditi negoli pomoći. No gdje je granica između normalnog i patološkog u tom pogledu još uvijek nije sa sigurnošću utvrđeno.

Iz svega do sada navedeno jasno je koliko je za točnu detekciju i klasifikaciju anomalija maternice u svakom sustavu bitan točan prikaz dimenzija i oblika maternice, u prvom redu njezine šupljine i vanjske konture. Naime, i stariji, do sada najčešće

korišteni ASRM sustav i novija klasifikacija prema ESHRE/ESGE u tom pogledu iziskuju točan prikaz oblika maternice i njezinih proporcija, u prvom redu vanjske konture i endometrijalne šupljine i njihovog međudnosa. Pri tome ni jedna od najčešće korištenih klasifikacija ne precizira dijagnostičku metodu koja bi trebala poslužiti u tu svrhu, već tu odluku prepuštaju kliničarima i njihovim pacijenticama.

2.3. Dijagnostičke metode uterinih anomalija

U prethodnim poglavljima iznijeta su ukratko anatomske i razvojne osnove uterinih anomalija te klasifikacijska pravila zasnovana na njima. Ta su temeljna polazišta ujedno preduvjet za njihovo razumijevanje i otkrivanje. U tekstu koji slijedi razmatrat će se načini na koji u kliničkoj praksi možemo doći do točnih i mjerljivih informacija o maternici i značaju primjene ultrazvuka u tom pogledu. Naime, razmatranje mogućnosti i ograničenja pojedinih dijagnostičkih metoda nužno je za razumijevanje čimbenika koji su bitni za diferencijaciju, prognozu i liječenje uterinih anomalija.

Već sam naziv za maternicu *hystera* (grčki pridjev značenja *dolazi iza, sljedeći*) daje naslutiti kako taj organ nije lako pristupačan pregledu. Međutim, medicinska je znanost u tom pogledu iznjedrila više metoda visoke učinkovitosti. Idealna dijagnostička metoda anomalija maternice trebala bi pružiti točne i mjerljive informacije o građi maternice, njezinim dimenzijama i proporcijama i to, ako je ikako moguće, na potpuno neinvazivan i lako dostupan način. Idealna metoda, naravno, ne postoji, međutim dijagnostička tehnologija koja je danas dostupna u kliničkoj praksi, kako će biti prikazano dalje u ovom radu, nije daleko od tog cilja.

Premda u pojedinim slučajevima iskusan kliničar na postojanje uterinih anomalija može posumnjati već na osnovi anamneze i kliničkog pregleda, za točnu je dijagnozu u okolnostima koje upućuju na njihovu prisutnost gotovo uvijek potrebno primijeniti neku od slikovnih i/ili endoskopskih pretraga. Kako je već prethodno istaknuto, dijagnostički proces, bez obzira na metodu koja se pri tome koristi, ima za cilj utvrditi oblik unutrašnje i vanjske konture maternice, te omogućiti mjerenje proporcija koje su bitne za otkrivanje i diferencijaciju anomalija.⁽²⁷⁾ U tom pogledu mogu poslužiti gotovo sve metode koje se inače koriste u ginekologiji, međutim za tu svrhu, kako ćemo dalje vidjeti, nisu sve jednako prikladne.

Kako bi istaknuli razlike u specifičnosti i osjetljivosti pojedinih dijagnostičkih metoda u pogledu uterinih anomalija, Saravelos i sur. predložili su 2008. njihovu klasifikaciju prema sljedećim kategorijama: ⁽¹²⁾

Klasa Ia; identifikacija i klasifikacija Müllerovih anomalija s točnošću >90%: histeroskopija + laparoskopija, sonohisterografija, 3D UZV

Klasa Ib; identifikacija Müllerovih anomalija s točnošću > 90%, ali bez adekvatne mogućnosti klasifikacije u odgovarajuće podtipove: histeroskopija

Klasa II; Identifikacija anomalija s točnošću < 90%: HSG, 2D UZV

Klasa III; identifikacija čija točnost u dijagnostici kongenitalnih anomalija nije točno utvrđena: magnetna rezonancija (MR), klinički pregled tijekom trudnoće ili porođaja.

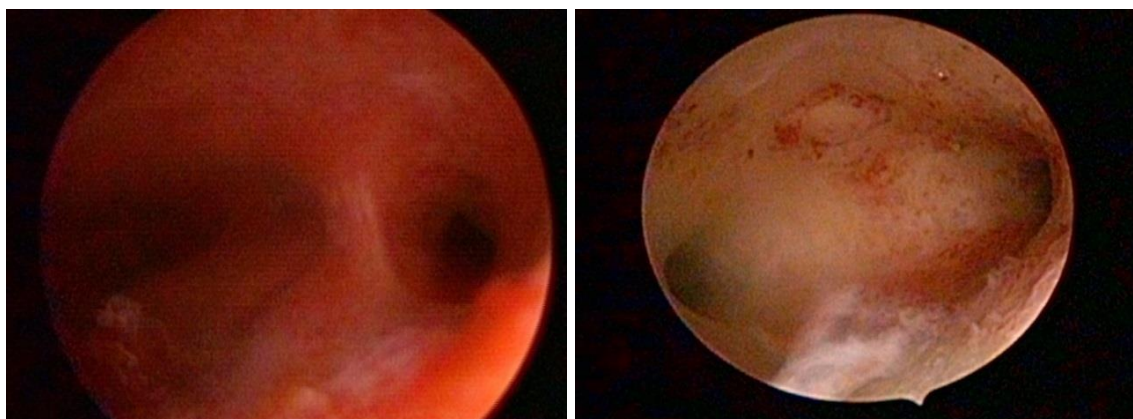Treba istaknuti kako je magnetna rezonancija u međuvremenu potvrdila svoju vrijednost u ovom području i danas nema sumnji u njezinu vrijednost u pogledu prepoznavanja i klasifikacije uterinih anomalija^(32,41,42,43) te bi iz tog razloga njezino mjesto trebalo biti u grupi Ia. Međutim, ona je skupa, pacijentice je ne toleriraju lako i relativno je teško dostupna, te se stoga rjeđe primjenjuje u tu svrhu.

U suvremenoj kliničkoj praksi danas se u dijagnostici uterinih anomalija s najvećim uspjehom koriste sonohisterografija (SHG), trodimenzionalni transvaginalni ultrazvuk (3D TVS UZV) i histero-laparoskopija (istovremena primjena histeroskopije i laparoskopije).⁽⁴⁴⁾ Sve te metode imaju točnost >90%, međutim, zbog razlika u pogledu invazivnosti i dostupnosti one nisu jednako prikladne za sve skupine žena.⁽¹⁹⁾ K tomu, u otkrivanju i diferencijaciji Müllerovih anomalija važnu ulogu imale su i one metode koje imaju u tom pogledu određenih nedostataka. Međutim s obzirom na asimptomatsku prirodu većine anomalija prvi korak u njihovu otkrivanju i diferencijaciji ima veliku vrijednost, bez obzira na to što u početku zbog suboptimalne metode ne možemo postaviti konačnu dijagnozu. Takve su metode histerosalpingografija (HSG), histeroskopija, laparoskopija i dvodimenzionalni ultrazvuk (2D UZV).

Histerosalpingografija (HSG) je nekada bila često korištena metoda pomoću koje su otkrivane anomalije maternice,⁽²⁶⁾ no danas se za tu namjenu primjenjuje znatno rjeđe, tim više jer ona, premda omogućava dobar prikaz šupljine maternice i prohodnosti jajovoda, uopće ne može prikazati vanjsku konturu maternice. Tu su i

rizici preosjetljivosti na kontrastno sredstvo i izlaganje ionizirajućem zračenju zbog čega se ta metoda sve manje primjenjuje i svoje mjesto drugim dijagnostičkim tehnikama poput sonohisterografije.

Histeroskopija ima važnu ulogu u otkrivanju i liječenju urođenih i stečenih defekata šupljine maternice (u prvom redu septuma maternice). Ona bi u tom pogledu trebala biti superiorna u odnosu na druge dijagnostičke metode budući da pruža mogućnost direktne vizualizacije šupljine maternice. Međutim, u kliničkoj praksi ona ima određenih ograničenja, u prvom redu zato jer, kao i u slučaju HSG-a ne pruža nikakve podatke o stjenci i vanjskoj konturi maternice. Pritom, interpretacija histeroskopskih nalaza nerijetko podliježe subjektivnoj procjeni na osnovi koje je u nekim slučajevima teško postaviti jednoznačnu dijagnozu (slika 2.6.).



Slika 2.6. Histeroskopski prikaz fundalnog područja septirane maternice (lijevo) i normalne maternice s minimalnom unutrašnjom fundalnom indentacijom (desno)

Dužinu septuma, odnosno dubinu unutrašnje indentacije ovom je metodom moguće samo procijeniti, a ne i izmjeriti. Pored toga, histeroskopija ne pruža uvid u vanjsku konturu maternice zbog čega je treba dopuniti drugim dijagnostičkim metodama.

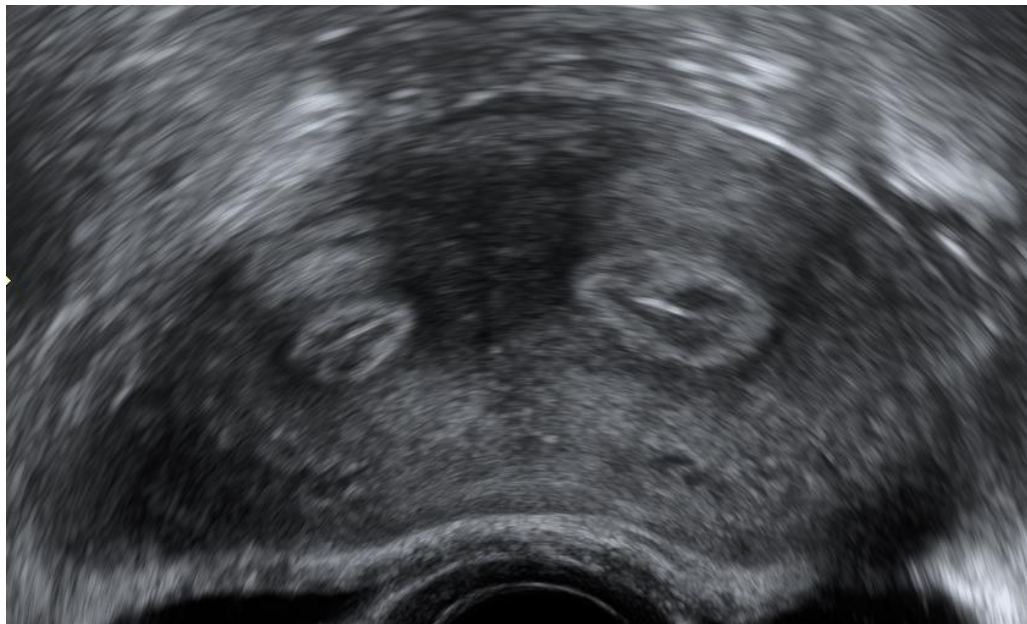Vanjsku konturu maternice najbolje ćemo vidjeti pomoću laparoskopije, a ako istovremeno izvedemo i histeroskopiju, imat ćemo i točan prikaz unutrašnjosti maternice. U tom su pogledu histeroskopsko-laparoskopski zahvati doista superiorni

u odnosu na druge dijagnostičke metode pa se prema sudu mnogih liječnika mogu smatrati zlatnim standardom u pogledu uterinih anomalija. I to je doista tako ako histero-laparoskopiju vidimo kao prigodu za operativno liječenje uterinih anomalija ili pridružene patologije, međutim, radi se o prilično invazivnim postupcima koji se izvode u općoj anesteziji i kod kojih su moguće i ozbiljne komplikacije, o čemu itekako valja voditi računa. Stoga će se razborit kliničar prije histeroskopije i/ili laparoskopije u dijagnostičkom procesu otkrivanju i diferencijacije anomalija maternice nastojati prikupiti što više podataka o građi i strukturi maternice neinvazivnim putem. U kliničkoj praksi to podrazumijeva primjenu ultrazvuka.

2.4. Pregled maternice primjenom ultrazvuka

Malo je područja u medicini u kojima je ultrazvučna tehnologija našla tako široku i sveobuhvatnu primjenu kao što je to u ginekologiji i opstetriciji. U tom se pogledu osobito ističe ultrazvučna pretraga maternice za koju se danas drži kako nedvojbeno predstavlja najprikladniji dijagnostički pristup tom organu.⁽⁴⁵⁾ Tome su doprinijeli mogućnosti uređaja da generiraju slike visoke rezolucije te njihova relativno jednostavna i neinvazivna primjena u gotovo svim uvjetima i okolnostima ginekološke kliničke prakse.

Dvodimenzionalni ultrazvuk (2D UZV) koji se uglavnom primjenjuje transvaginalnim pristupom prikazuje važne i mjerljive informacije o cerviksu, šupljini maternice, njezinim stjenkama i vanjskoj konturi, međutim njegova je primjena kada je riječ o anomalijama maternice ograničenog dosega budući da prostorna orijentacija umnogome ovisi o iskustvu ispitivača. Bez obzira na to primjena 2D UZV-a (slika 2) pokazala se korisnom u trijaži na osnovi koje se postavlja sumnja na anomaliju maternice.⁽²⁹⁾ Pri tome valja naglasiti da njezina precizna identifikacija samo pomoću 2D UZV-a često nije dovoljno točna ili do neke mjere podliježe subjektivnoj procjeni. Taj se nedostatak može ublažiti instalacijom kontrasta u šupljinu maternice (SHG) kojom se u odnosu na "običan" 2D UZV dobiva bolja vizualizacija kontura šupljine maternice. Zaključno, nedvojbeno je kako je 2D UZV danas široko zastupljena, neinvazivna metoda što mu daje važno mjesto u probiru, međutim njegova točnost umnogome ovisi o iskustvu ispitivača i metodologiji pregleda i gotovo ga je uvijek potrebno dopuniti drugim metodama, pa i onim invazivnim.



Slika 2.7. 2D UZV prikaz anomalije maternice Müllerova tipa

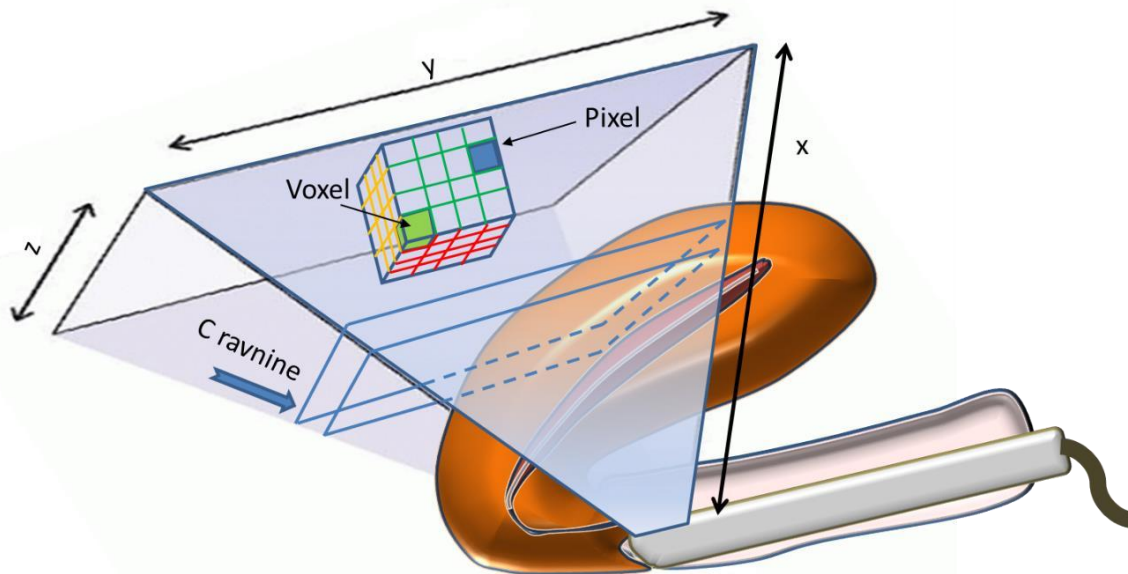
Precizna diferencijacija duplikacijske (dvoroga maternica) od resorpcijske anomalije (septum) ovom metodom najčešće nije moguća.

Primjena ultrazvuka u medicini zasnovana je na fizikalnom svojstvu pojedinih tkiva da provode ultrazvučne valove, nejednakim brzinama pri čemu ultrazvučna sonda služi i kao odašiljač i kao prijemnik ultrazvučnih valova. Ultrazvučni valovi predstavljaju u suštini oblik mehaničkog gibanja koje se, kao i drugi oblici zvučnih valova, dijelom reflektiraju od pojedinih površina ispitivanog područja i vraćaju prema sondi. Prikupljanjem i analizom tih valova stvara se slika na ekranu ultrazvučnog aparata.⁽⁴⁶⁾ Premda su slike koje ispitivač vidi na ekranu dvodimenzionalne, konstantnim pomicanjem sonde u različitim smjerovima ispitivač može stvoriti određeni prostorni dojam o ispitivanom području organizma. Tako se, na primjer, prikaz maternice i okolnih struktura u 2D UZV tehnici ostvaruje pomicanjem transvaginalne sonde u različitim presjecima sagitalne i frontalne ravnine, a transabdominalnim pristupom dostupni su nam i prikazi u sagitalnoj i transverzalnoj ravnini zdjelice.

Premda je, već prema tehničkim mogućnostima i okolnostima svakog pregleda, dvodimenzionalna ultrazvučna tehnologija kombinacijom transvaginalnog i

transabdominalnog pristupa u stanju ispitivaču pružiti cjelovit uvid u organe zdjelice u svim ravninama, ona ima i značajnih ograničenja. Prvo, tehničke mogućnosti ultrazvučnih uređaja i nepovoljne okolnosti u pojedinim kliničkim situacijama nerijetko onemogućuju stvaranje slike dovoljno dobre rezolucije, posebno u dubini tijela. Drugo, dvodimenzionalni je ultrazvučni pregled u tzv. real time tehnici u velikoj mjeri subjektivna procjena ispitivača koji, već prema individualnoj vještini i iskustvu, stvara dojam o anatomskim odnosima i prostornom smještaju organa i tkiva u ispitivanom području. I treće, uslijed ograničenog pristupa dvodimenzionalne ultrazvučne sonde stvara se slika u ravnini snopa ultrazvučnih valova i ne možemo je postaviti u položaj koji bi nam omogućio prikaz u nekim presjecima od interesa u ispitivanom području. Za razliku od prvog i drugog ograničenja koje je moguće ublažiti poboljšanjem tehničkih mogućnosti aparata i odgovarajućom edukacijom ispitivača, granice u pogledu mogućnosti prikaza dvodimenzionalnom sondom u ravninama koje odstupaju od smjera snopa ultrazvučnih valova nije moguće izbjeći. Prvenstveno iz tog je razloga osmišljena tehnologija 3D UZV-a čija je dijagnostička vrijednost već od samih početaka primjene u ginekologiji s uspjehom korištena upravo u detekciji i diferencijaciji anomalija maternice.^(47,48,49) Pri tome se gotovo uvijek preferira transvaginalni pristup u odnosu na transabdominalni budući da viša frekvencija transvaginalne sonde i blizak pristup maternici osigurava bolju rezoluciju.⁽⁵⁰⁾

Trodimenzionalne ultrazvučne sonde imaju mogućnost automatiziranog pomicanja ultrazvučnog snopa tako da on obuhvati određeni prostor unutar ispitivanog područja organizma, na sličan način kako to rade moderni CT i MR uređaji. Naime, 3D sonda ima 2D transmitter koji se programirano pomiče na način da skenira zadani prostor i na taj način omogućuje generiranje volumne snimke koja se potom kompjutorski obrađuje i analizira. Na taj način dobiven isječak volumena može se analizirati u neograničenom broju ravnih ili zakrivljenih ravnina (slika 2.8.). Naime, za razliku od dvodimenzionalnih slika koje se sastoje od pixela, u volumnim snimkama elementarnu jedinicu sačinjavaju tzv. voxeli. Kompjutorska rekonstrukcija slika u prostora koji oni obuhvaćaju čini osnovu prikaza organa pomoću trodimenzionalnog ultrazvuka.



Slika 2.8. Trodimenzionalni transvaginalni ultrazvučni pregled maternice

3D sonda ima 2D transmitter koji ravninu određenu x i y osnovicom programirano pomiče duž z osovine na način da skenira zadani prostor i tako omogućuje generiranje volumne snimke. Za razliku od pixela koji čine 2D snimku, elementarne jedinice volumne jedinice su voxeli. Kompjutorskom analizom voxela rekonstruiraju se presjeci duž C ravnine ili bilo koji drugi u prostornim okvirima obuhvaćenih volumnom snimkom.

Upravo je područje transvaginalog ultrazvuka maternice dobar primjer koje su prednosti te tehnike u odnosu na 2D UZV uređaje.⁽⁵¹⁾ Naime, bez trodimenzionalnog ultrazvuka gotovo da i nije moguć prikaz maternice u koronalnoj* ravnini (ravnini koja maternicu dijeli na ventralnu i dorzalnu polovicu) i to iz najmanje dva razloga.

(*Na ovom mjestu potrebno je upozoriti na jedan terminološki problem. Pridjevi *koronalni* i *koronarni* zastupljeni su i u medicinskoj terminologiji, ali s razlikom u značenju koja se može iščitati tek kad se pogleda u latinski jezik. Pridjev *koronalni* ima u osnovi riječ *korona* u značenju *vijenac, kruna, ono što je okolo, rubno*. Javlja se tamo gdje je po analogiji nešto nalik na *krunu, vijenac*, npr. *koronalni pogled, koronalni presjek i dr.* Nasuprot tomu, *koronarni* ima izvor u latinskom pridjevu *conorarius* (u značenju onoga što je vezano uz *srce*). U najkraćem, postoji *koronalni presjek, pogled*, a posve drugo znači *koronarni*. Tu razliku neki autori katkad zanemaruju, no u ovom radu zbog predmeta i metodologije istraživanja dosljedno se upotrebljava samo izraz *koronalni presjek*.)

Naime, njezin smještaj u zdjelici najčešće pod određenim kutom odstupa od ultrazvučnog snopa vaginalne sonde koju je uz to moguće tek ograničeno pomicati u rodnici. Budući da se snop ultrazvuka ne podudara s uzdužnom osovinom maternice prikaz koronalnom presjeka u cijelosti u 2D UZV tehnici najčešće nije moguć. Štoviše, i kada maternica leži ispružena u odnosu na ultrazvučnu sondu postoje poteškoće i to u vizualizaciji njezinog fundalnog dijela budući da rezolucija sonde visoke frekvencije poput transvaginalnih značajno opada po dubini. Drugo, maternica u pravilu ima zakrivljen oblik; ne samo da gotovo uvijek postoji određeni kut između vrata i trupa maternice, već se i sam trup, a time i šupljina maternice, nerijetko nalazi u lučno svijenoj ravnini, što otežava prikaz cjelokupne šupljine maternice u 2D tehnici u koronalnoj ravnini. Budući da je takav prikaz, kako će dalje biti prikazano u ovom radu, od temeljnog značaja u detekciji i diferencijaciji uterinih anomalija, ograničenja 2D UZV uređaja u tom području time bivaju znatna.

Iz svih ovdje navedeni razloga nije neobično da je sve češća upotreba 3D UZV aparata u analizi građe maternice, tim više što oni, posebno kad se radi o uređajima novije generacije, nimalo ne zaostaju u točnosti prikaza u odnosu na MR.^(32,43,52,53) Uza sve to, do sada provedena istraživanja pokazala su kako sustavnim pregledom koronalnih presjeka maternice dobivenih tom metodom možemo imati točan uvid u njezinu vanjsku konturu i oblik endometrijalne šupljine i to na neinvazivan i za pacijentice prihvatljiv način.^(30,48,53,54) Pri tome je važno da u odnosu na 2D TVS UZV koji dijagnosticira uterine anomalije s točnošću od 60%-82% 3D TVS UZV je superiran s dijagnostičkom točnošću 88%-100%.⁽⁵⁵⁾ I na kraju, ali ne manje važno, ultrazvučna tehnologija daje nam uvid u realne dimenzije i strukturne odnose pojedinih dijelova maternice (koja je, na kraju krajeva, najvećim dijelom građena od mišićnog tkiva) izmjerene „*in vivo*“ bez utjecaja koje bi na njih mogli imati instalacija kontrastnih sredstava u materijale ili primjena anestetika. Velik je to napredak u odnosu na počinke znanstvenih spoznaja o građi tog organa čije je prve korake načinio, rečeno je već, još Leonardo da Vinci na temelju disekcije kadavera.

3. CILJEVI I HIPOTEZE ISTRAŽIVANJA

Poznavanje normalne anatomije maternice i njezinih fizioloških varijacija, kako je već prethodno navedeno, ključno je za prepoznavanje kongenitalnih anomalija. U tom je pogledu, kao uostalom i u drugim područjima medicine, bitno poznavati referentne vrijednosti zdravih maternica s kojima bismo mogli uspoređivati nalaze pacijentica s reproduktivnim poteškoćama.

Dobro je poznato kako se oblik i veličina maternice mogu značajno razlikovati među zdravim ženama, ali i u životu svake žene ponaosob.⁽⁵⁶⁾ Međutim, zanimljivo je da i danas, nakon više desetljeća intenzivne primjene ultrazvuka u ginekologiji, postoji razmjerno malo podataka o tome kolike su normalne varijacije oblika i dimenzija maternice (izmjerenih tom ili nekom drugom dijagnostičkom metodom) u pogledu dobi i reproduktivnog statusa. Iz tog je razloga u ovoj studiji uspoređivana skupina pacijentica s reproduktivnim poteškoćama u odnosu na opću populaciju žena bez faktora rizika pojavnosti kongenitalnih anomalija.

Ciljevi ovog ispitivanja zasnovani su na tri kliničke dvojbe koje su od značaja u ovom području.

Prvo je pitanje učestalosti uterinih anomalija u skupini žena s reproduktivnim poteškoćama u odnosu na opću populaciju. S obzirom da su nam na raspolaganju nova klasifikacija (ESHRE/ESGE) i nova dijagnostička metoda (koronalni presjek maternice rekonstruiran pomoću 3D TVS UZV pregleda) od znanstvenog je interesa upravo na tim osnovama utvrditi učestalost materničnih anomalija u populaciji subfertilnih žena, ali i kada je riječ o ženama opće populacije za koju u tom pogledu još uvijek nedostaju odgovarajući standardi.⁽³³⁾

Drugo, u kliničkoj je praksi pitanje razlikovanja anomalija maternice od normalnih oblika i njezinih fizioloških varijacija od velikog značaja budući da lažno negativni, ali i lažno pozitivni nalazi liječnika i pacijentice mogu voditi u krivom

smjeru. U tom su pogledu dvojbe najviše izražene u slučaju manjih anomalija fundalnog područja uterusa kao što su blago arkuatni, odnosno parcijalno septirani uterus gdje razlikovanje anomalije od fiziološke varijacije može biti od presudnog značaja. Naime, dijagnostički nalaz u tim slučajevima može biti važan čimbenik u donošenju odluke o kirurškoj intervenciji.^(57,58) U tom pogledu razmatrana je granična vrijednost kod koje fiziološka varijacija fundalne zone maternice postaje kongenitalna anomalija Müllerova tipa. Za razliku od do sada provedenih studija gdje je ta granica određena arbitrarno, u ovom je radu ona postavljena na osnovi rezultata mjerenja u općoj populaciji. Naime, kako će kasnije biti detaljno objašnjeno, dubina tzv. unutrašnje fundalne indentacije šupljine maternice od 20% interostijalne udaljenosti postavljena je kao *cut-off* vrijednost između fiziološke varijacije i anomalije maternice zato jer je to prosječna vrijednost indentacije izmjerena u općoj populaciji uvećana za dvije standardne devijacije, čime je obuhvaćeno 95% vrijednosti u kontrolnoj skupini.

I treće, zanimljivo pitanje je da li i na koji način trudnoća i rađanje mijenjaju dimenzije i odnose između referentnih točaka maternice. Naravno da, teoretski gledano, paritet ne bi trebao imati nikakav utjecaj na pojavnost i dijagnozu kongenitalnih anomalija maternice (premda se, razumljivo, neke anomalije češće dijagnosticiraju kod nulipara). Međutim, usporedba dimenzija i oblika maternice nulipara u odnosu na pluripare i određivanje odgovarajućih standardnih vrijednosti mogle bi, između ostaloga, također biti od koristi i prilikom razlikovanja anomalija maternice od fizioloških stanja i utjecaja drugih čimbenika koji nisu povezani s greškama u embrionalnom razvoju.

3.1. Glavni ciljevi istraživanja

1. Na osnovi ESGE/EHRE kriterija i pomoću 3D transvaginalnog ultrazvuka utvrditi incidenciju i tipove kongenitalnih anomalija maternica u skupini subfertilnih žena i usporediti ih s kontrolnom skupinom.
2. Utvrditi incidenciju blagog arkuatnog oblika maternice (unutrašnja fundalna indentacija $>10\%$ i $<20\%$ interostijalnog razmaka) u subfertilnih žena i usporediti je s kontrolnom skupinom.
3. Ispitati razlike u dimenzijama i obliku materišta nulipara u odnosu na pluripare.

3.2. Radne hipoteze istraživanja

1. Ne postoji statistički značajna razlika između učestalosti anomalija maternice Müllerova tipa u populaciji subfertilnih žena u odnosu na kontrolnu grupu.
2. Postoji statistički značajna razlika između učestalosti anomalija maternice u odnosu na kontrolnu grupu.
3. Ne postoji statistički značajna razlika između učestalosti blagog arkuatnog oblika maternice u populaciji subfertilnih žena u odnosu na kontrolnu grupu.
4. Postoji statistički značajna razlika između učestalosti blagog arkuatnog oblika u odnosu na kontrolnu grupu.
5. Postoje statistički značajne razlike u dimenzijama i obliku šupljine materišta nulipara u odnosu na pluripare.
6. Ne postoje statistički značajne razlike u dimenzijama i obliku šupljine materišta nulipara u odnosu na pluripare.

4. ISPITANICE I METODE

4.1 Vrsta studije

Istraživanje je obavljeno u vidu kliničke prospektivne nerandomizirane studije u kojoj su na temelju rekonstruiranog koronalnog presjeka dobivenog pomoću trodimenzionalnog transvaginalnog ultrazvuka izmjerene dimenzije i oblik maternice i utvrđena incidencija anomalija Müllerova tipa kod subfertilnih pacijentica u odnosu na neselektiranu populaciju kao kontrolnu skupinu.

4.2. Populacija koja se istražuje

Istraživanje je obuhvatilo 310 žena reproduktivne dobi (17-49 godina), 187 nulipara i 123 žene koje su rodile jedan ili više puta. Ispitanice su podijeljene u dvije skupine. Prvu grupu od 114 žena činile su pacijentice upućene u tercijarni klinički centar KBC Zagreb radi evaluacije i liječenja subfertiliteta, a druga grupa od 196 ispitanica bila je kontrolna i činile su je neselektirane pacijentice ginekološke ambulante Opće bolnice Pula. Radilo se o ženama koje do tada nisu značajnije ginekološki bolovale, a na pregled su došle radi PAPA testa ili manjih zdravstvenih poteškoća. Ultrazvučni pregled učinjen je sredinom ciklusa ili u lutealnoj fazi (14. do 21 dan ciklusa) budući da je dokazano kako se endometrijalni odjek i volumen šupljine maternice 3D UZV-om najbolje prikazuju kada je debljina endometrija veća od 5mm⁽⁵¹⁾

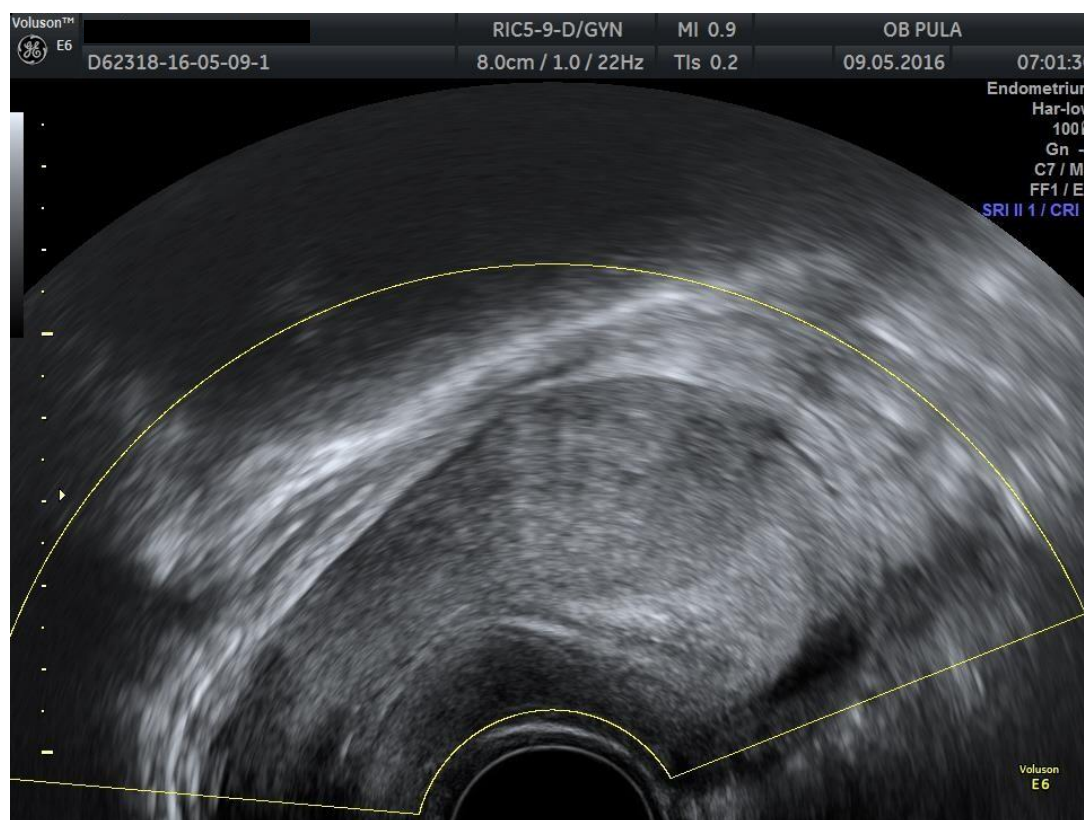
Kriteriji isključenja bile su sve okolnosti koje bi mogle mijenjati veličinu i oblik maternice (trudnoća, miomi i druge neoplazme, adenomioza, IUD, prethodne operacije maternice itd.) Istraživanje je odobrilo etičko povjerenstvo OB Pula. Dvije skupine pacijenata nisu se razlikovale po dobi i broju spontanih pobačaja u anamnezi, a razlika je, razumljivo, postojala u pogledu pariteta (tablica 1.).

Tablica 4.1. Dob, paritet i prethodni pobačaji dvije grupe ispitanica

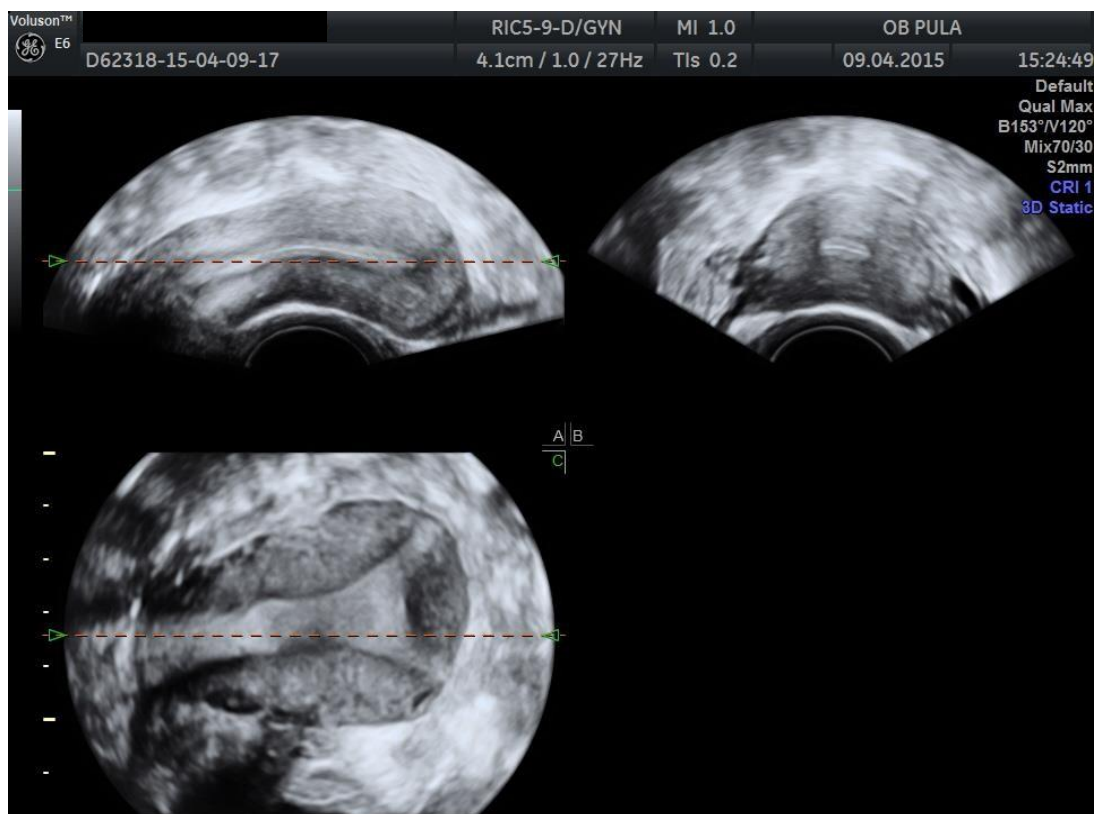
		Neselektirane (N=196)	Subfertilne (N=114)	P vrij.
Dob		33,1±8,54	32,73±6,54	0,74 (NS)
Paritet	Nulipare (187)	105	82	p < 0,01
	Pluripare (123)	91	32	
Prethodni pobačaji	0	167	95	0,57 (NS)
	1	21	16	
	≥2	8	3	

4.3. Mjerenje dimenzija maternice na koronalnom presjeku rekonstruiranom pomoću 3D TVS UZV-a

Pacijentice su pregledavane pomoću GE Voluson E6/8 uređaja i volumetrijske vaginalne sonde 4-9 MHz. Svaki pregled započinjao bi detaljnim 2D prikazom položaja, veličine i morfoloških obilježja uterusa i adneksa nakon čega je maternica pozicionirana u sagitalnoj ravnini tako da obuhvaća 50-75% površine ekrana. Nakon postavljanja 3D okvira tako da obuhvaća cijelu maternicu u sagitalnoj ravnini (slika 4.1.) skenirana je prostorna snimka maksimalne rezolucije uz širinu volumnog obuhvata od 120 stupnjeva na način da se odnosi šupljine maternice i njezine vanjske konture mogu vizualizirati pomoću tzv. multiplanarnog moda uređaja u tri osnovne ravnine: sagitalnoj, transverzalnoj i frontalnoj (slika 4.1.).



Slika 4.1. Preuzimanje volumne snimke započinje 2D pregledom i postavljanjem 3D okvira tako da obuhvaća cijelu maternicu koja zauzima 50-70% ekrana.

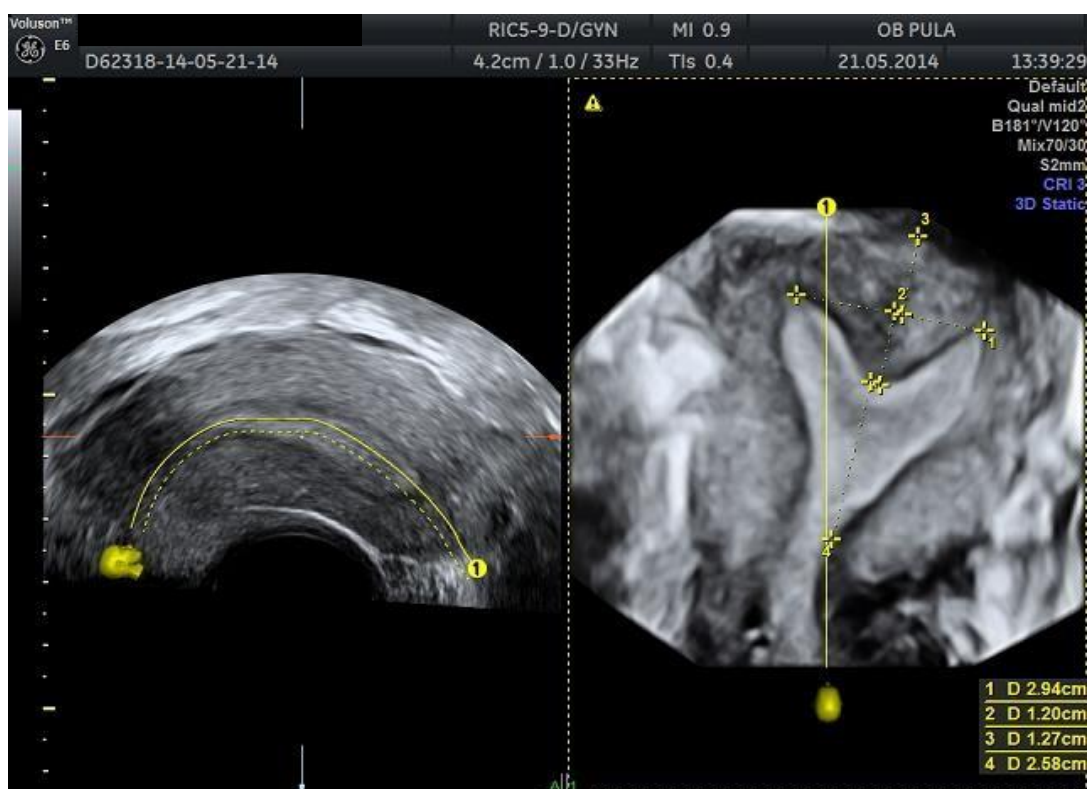


Slika 4.2. Snimka maternice u tri ravnine (A – sagitalnoj, B – transverzalnoj, C – frontalnoj) multiplanarnog moda

Koronalni presjek maternice (dijeli organ na ventralni i dorzalni dio) u ovom se slučaju podudara s frontalnom ravninom.

Volumne snimke maternice pohranjene su na tvrdi disk ultrazvučnog aparata radi postprocesorske analize, a mjerenja su obavljena naknadno kako ne bismo nepotrebno produžavali vrijeme pregleda. Nakon preuzimanja iz arhive uređaja prostorne snimke maternice podešavane su u tri dimenzije na način da se dobije koronalni presjek koji dijeli maternicu na prednju (ventralnu) i stražnju (dorzalnu) polovicu sa simultanim prikazom unutrašnjeg ušća, oba tubarna ušća te vanjske konture maternice. Tijekom rekonstrukcije koronalnog presjeka korišteni su Volume contrast imaging (VCI) i OmniView tehnike obrade volumne slike. VCI potencira kontrastni odnos vanjske i unutrašnje konture maternice prema njezinoj stjenki, odnosno ističe granicu između endometrija i miometrija te na taj način do neke mjere

eliminira potrebu za apliciranjem kontrasta u materišta. S druge strane, OmniView metoda omogućava pozicioniranje linije koja točno dijeli ventralnu od dorzalne polovice maternice bez obzira na njezin položaj u prostoru. (slika 4.3.). Na taj se način dobiva virtualno „poravnavanje“ inače gotovo uvijek manje ili više zakrivljene linije šupljine maternice, što je osobito važno kada želimo dobiti odgovarajući koronalni presjek i na njemu točno izmjeriti duljinu materišta i sve njezine proporcije.

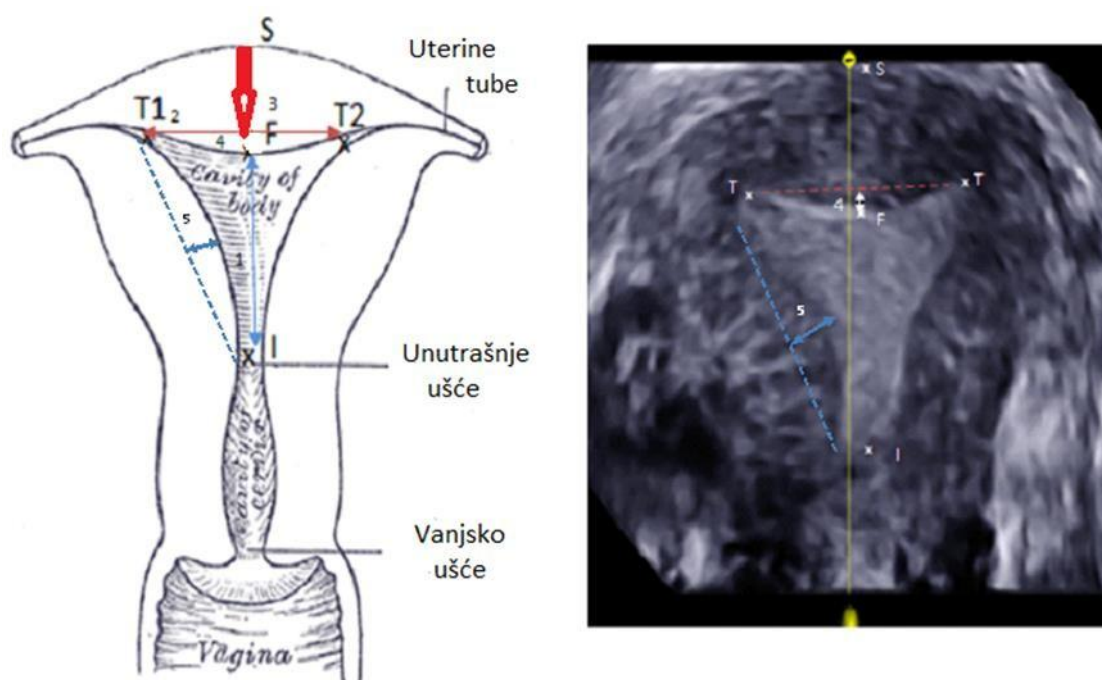


Slika 4.3. VCI i Omni View tehnika postprocesorske analize volumne snimke

Zakrivljena linija prati sredinu šupljine maternice (žuta linija lijevo na sagitalnom presjeku maternice lijevo), a tako dobiveni koronalni presjek koji precizno dijeli maternicu na ventralnu i dorzalnu polovinu omogućuje točna mjerenja, u ovom slučaju parcijalno septirane maternice.

Kod svake pacijentice izmjereno je sljedećih šest parametara koji određuju oblik i veličine maternice i koji su od značaja u određivanju anomalija Müllerova tipa (slike 4.4. i 4.5.):

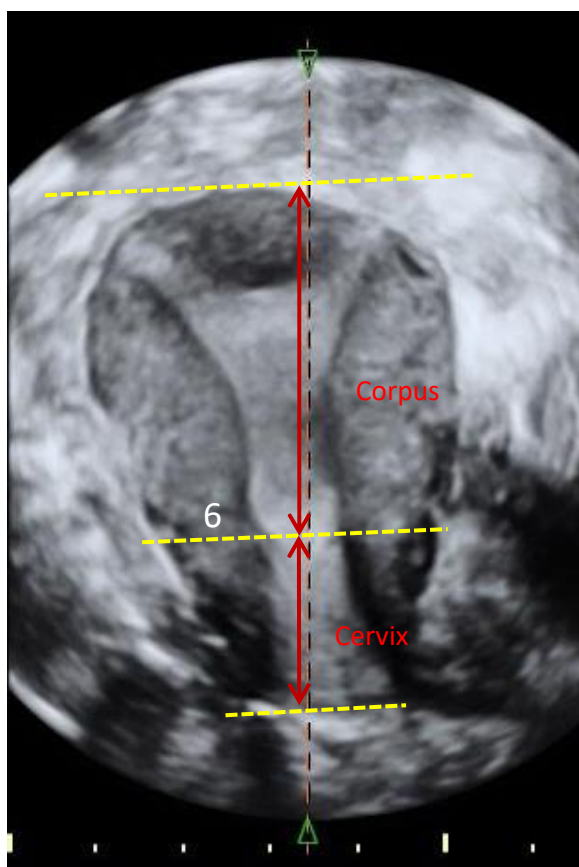
1. duljina šupljine maternice od unutrašnjeg cervikalnog ušća do fundusa,
2. razmak između unutrašnjih tubarnih ušća,
3. debljina fundalnog miometrija,
4. dubina fundalnog konkavитета u odnosu na interostalnu liniju,
5. debljina lateralnog konkavитета u odnosu na liniju između unutrašnjeg cervikalnog ušća i ipsilateralnog tubarnog ušća,
6. odnos duljine korpusa i duljine cerviksa.



Slika 4.4. Točke i linije mjerenja dimenzija maternice na 3D koronalnom presjeku

1. duljina šupljine maternice - udaljenost od unutrašnjeg cervikalnog ušća (I) do fundusa (F), 2. razmak između tubarnih ušća (T1-T2), 3. debljina fundalnog miometrija mjerena od seroze fundusa (S) do interostijalne linije (crvena strelica), 4.

dubina fundalne indentacije (F) u odnosu na interostijalnu liniju, 5. dubina lateralnog konkavитета (plava strelica) na 3D koronalnom presjeku.

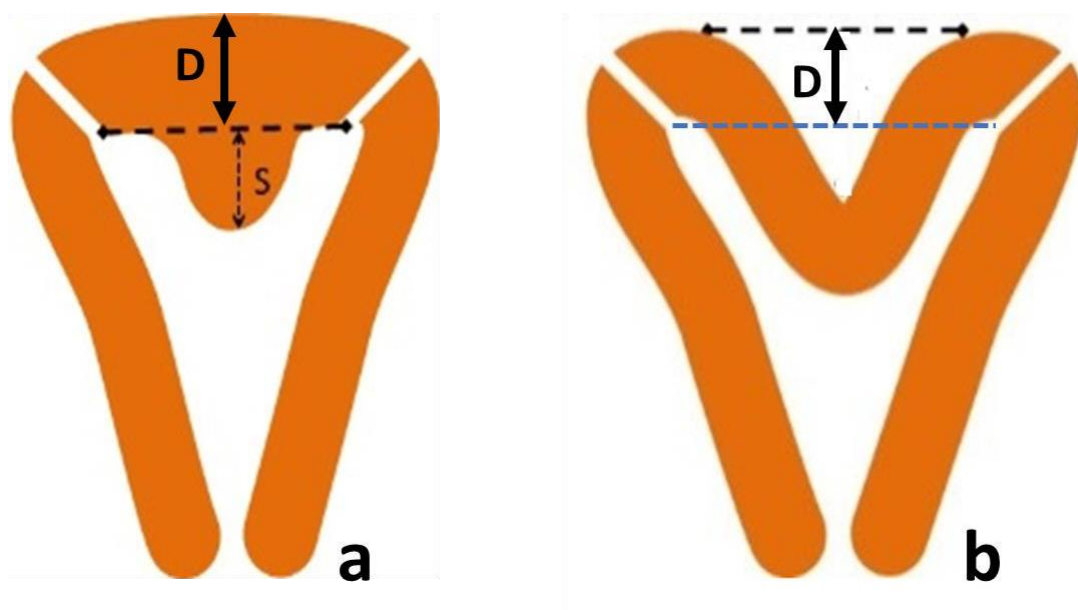


Slika 4.5. Mjerenje odnosa duljine vrata i trupa maternice na 3D koronalnom presjeku

Pozicija unutrašnjeg ušća kao točka koja razdvaja vrat od trupa maternice određuje se na osnovi oblika šupljine maternice i razlika u teksturi cervikalnog kanala i endometrijalnog odjeka.

Valja istaknuti kako je debljina miometrija osobito važan parametar u određivanju uterinih anomalija koji nije uvijek lako točno izmjeriti jer ona može varirati u pojedinim dijelovima maternice.⁽³¹⁾ U ovom istraživanju debljina fundalnog miometrija određena je mjerenjem udaljenosti između fundalnog vrha maternične šupljine i vanjske konture fundusa uterusa i to u središnjoj liniji koronalnog presjeka. Na taj je način dobivena debljina miometrija koji je u neposrednom odnosu s

unutrašnjom indentacijom (kada ona postoji) te je na taj način izbjegnuta varijabilna debljina prednje i/ili stražnje stjenke maternice. U slučajevima resorpcijskih defekata s unutrašnjom indentacijom debljina fundalnog miometrija mjerena je kao udaljenost između interostalne linije i vanjske konture uterusa, a kod fuzijskih defekata kada postoji vanjska indentacija fundusa, debljina miometrija određena je kao udaljenost od interostijalne linije do linije koja spaja vanjske konture dva maternična korpusa (slika 4.6.)








Slika 4.6. Mjerenje debljine stjenke maternice kod parcijalnog septuma (a) i bikorporealne maternice (b)

4.4. ESHRE/ESGE pravila diferencijacije i klasifikacije uterinih anomalija.

Nakon mjerenja dimenzija maternice na način koji je prikazan u prethodnim poglavljima učinjena je i njihova usporedba prema pojavnosti anomalija Müllerova tipa. Anomalije su klasificirane su na osnovi ESHRE/ESGE klasifikacijskih pravila (tablica 4.2.). uz dodatne kriterije za podskupine dismorfni uterusa (U1).

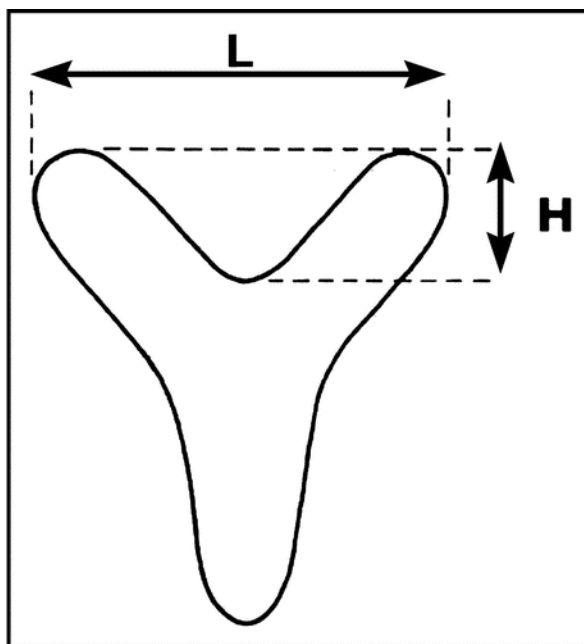
Tablica 4.2. ESHRE/ESGE klasifikacijska pravila ⁽³⁴⁾

<p>U0</p>	<p>Normalna maternica</p> 	<p>Interostalna linija je ravna ili zakrivljena, interna indentacija (uvlačenje) fundusa u središnjoj liniji, ako postoji, nije veće od 50% debljine stijenke uterusa.</p>
<p>U1</p>	<p>Dismorfna maternica</p> 	<p>Normalna vanjska kontura uterusa, ali abnormalan je oblik šupljine maternice (isključena su septa). Dijeli se na tri potkategorije:</p> <p>U1a. Uterus T-oblika: nepravilna šupljina maternice uslijed zadebljanih lateralnih zidova s time da korpus uterusa iznosi 2/3, a cerviks 1/3 duljine maternice,</p> <p>U1b. Infantilni uterus; šupljina maternice također je nepravilna, ali s inverznom korelacijom od 1/3 trupa i 2/3 vrata maternice.</p> <p>U1c. Drugi deformiteti šupljine maternice: Minorni deformiteti šupljine maternice uključujući i one s unutarnjoj indentacijom fundusa manjom od 50% debljine stijenke maternice.</p>

<p>U2</p>	<p>Septirana maternica</p> 	<p>Normalna je fuzija Müllerovih cijevi, ali je abnormalna apsorpcija središnjeg septuma. Septirana maternice je ona kod koje je vanjska kontura normalna, ali postoji unutrašnja indentacija fundusa u središnjoj liniji koja je veća od 50% debljine uterine stijenke i koje se karakterizira kao septum (S).</p> <p>U2a. Parcijalni septum djelomično razdvaja šupljinu maternice i ne dopire do unutrašnjeg ušća.</p> <p>U2b. Kompletno septirani uterus karakterizira pregrada koja se proteže sve do unutrašnje osi, pri tome može i ne mora postojati anomalija cerviksa ili vagine /bicervikalni septirani uterus, vaginalna pregrada/.</p>
<p>U3</p>	<p>Bikorporealna maternica</p> 	<p>Nastaje kao rezultat defekata spajanja Müllerovih cijevi; definira se kao uterus s abnormalnom vanjskom konturom kod kojih incizura (I) vanjske konture fundusa uterusa prelazi 50% debljine stijenke maternice:</p> <p>U3a. parcijalni bikorporealni uterus; vanjska indentacija fundusa dijeli trup maternice djelomično,</p> <p>U3b. kompletni bikorporealni uterus; trup maternice podijeljen je sve do nivoa cerviksa,</p> <p>U3c. bikorporealni septirani uterus; pored fuzijskog postoji i apsorpcijski defekt tipa septuma (unutarnja indentacija veća od 50% debljine stijenke uterusa).</p>
<p>U4</p>	<p>Hemi-maternica</p> 	<p>Obuhvaća anomalije s unilateralno formiranim uterusom, kontralateralni dio može biti inkompletno formiran ili odsutan.</p> <p>U4a – hemi-uterus s rudimentarnim (funkcionalnim) kavumom uz prisustvo komunicirajućeg ili nekomunicirajućeg funkcionalnog kontralateralnog roga.</p> <p>U4b – hemi uterus bez rudimentarnog (funkcionalnog) kavuma karakteriziran je prisutnošću nefunkcionalnog kontralateralnog roga ili aplazijom kontralateralnog dijela.</p>
<p>U5</p>	<p>Aplazija maternice</p>	<p>Formacijski defekt koji je karakterizira odsutnost uterine šupljine, bilo cjelovite ili unilateralne.</p> <p>U5a - aplastični uterus s rudimentarnom (funkcionalnim) kavumom</p> <p>U5b – aplastični uterus bez rudimentarnog (funkcionalnog) kavuma</p>
<p>U6</p>	<p>Neklasificirane</p>	<p>Duplikacijski defekti ili anomalije ektopičnog Müllerova tkiva</p>

Jako je vidljivo iz prikazane tablice ESHRE/ESGE pravila predviđaju klasifikaciju arkuatnog uterusa u kategoriju U1c (drugi dismorfni uterusi) kada unutrašnja indentacija iznosi manje od 50% debljine fundalnog miometrija. Međutim, ta je definicija nedorečena, odnosno preklapa se s definicijom normalnog uterusa (U0) kod kojega je šupljina maternice ravna ili postoji indentacija manja od 50% debljine fundalnog miometrija. Zbog toga su takvi defekti u ovoj studiji razvrstavani u podskupine prema dubini unutrašnje indentacije na sljedeći način (slika 4.7.):

- a) Omjer dubine indentacije i interostijalne udaljenost **manji od 10% = normalan nalaz**
- b) Omjer unutrašnje indentacije i interostijalne udaljenosti **veći od 10%, ali manji od 20% = blagi arkuatni uterus**
- c) Omjer unutrašnje indentacije i interostijalne udaljenosti **veći od 20% ali manji od 50% debljine miometrija = arkuatni uterus U1c**



Slika 4.7. Dijagram lučnog uvučenja (unutrašnje indentacije) šupljine maternice

Kada je omjer dužine između tubarnih ušća (L) i dubine luka (H) manji od 10% ne očekuje se nepovoljnih utjecaja na reproduktivno zdravlje žene (44). omjer 10-20% klasificiran je kao blagi arkuatni, a veći od 20% kao dismorfni arkuatni uterus U1c.

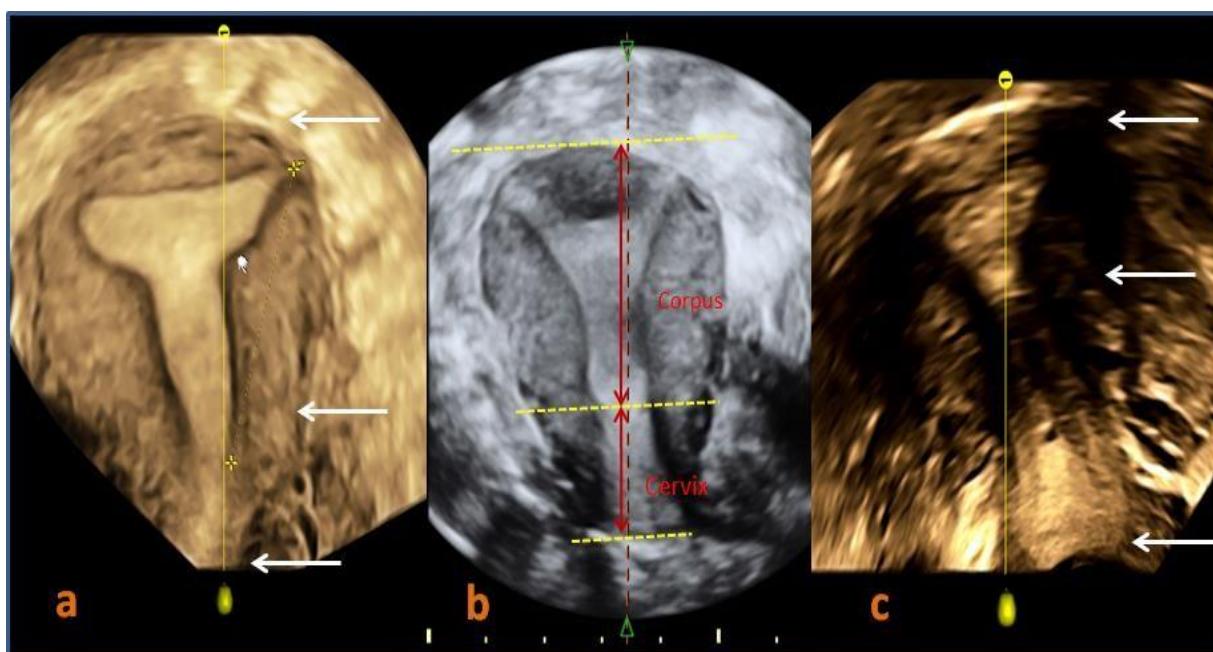
Minimalna dubina indentacije (manje od 10%) smatrana je normalnih nalazom jer prema dosadašnjim iskustvima nema nikakvog utjecaja na funkciju maternice. Pacijentice kod kojih je fundalno uvučenje bilo >10% i <20% interostijalne udaljenosti izdvojene su u podskupinu s blagim arkuatnim oblikom maternice a u skupinu U1c (drugi dismorfni uterusi) uvršteni su arkuatni uterusi kod kojih je dubina fundalnog uvučenja bila manja od 50% debljine miometrija (time ne udovoljavaju kriterijima za parcijalno septiranu maternicu – klasa U2a), ali veće od 20% u odnosu na interostijalnu udaljenost. Granica od 20% postavljena je na osnovi prosječne vrijednost indentacije izmjerene u općoj populaciji uvećanoj za dvije standardne devijacije, čime je, statistički gledano, obuhvaćeno 95% normalne populacije.

Razlog za formiranje ovih podskupina leži u potrebi da se precizno odredi U1c skupina dismorfni maternica u ESHRE/ESGE klasifikaciji, odnosno granica kod koje arkuatni oblik unutrašnje šupljine maternice prestaje biti fiziološka varijacija bez očekivanih utjecaja na plodnost i postaje anomalija maternice.

U pogledu klasifikacije podskupina dismorfni maternica (U1a i U1b) u ovoj su studiji također primijenjeni dodatni kriteriji koji se odnose na zadebljanje lateralnog zida maternice. Naime, u ESHRE/ESGE klasifikaciji nije točno navedeno koliko bi ona trebala iznositi kako bi neku maternicu svrstali u tu skupinu, već je to prepušteno subjektivnoj procjeni ispitivača. Stoga je u ovoj studiji korištena ista metodologija kao i kod fundalne indentacije; umjesto subjektivne procjene obavljeno je mjerenje dubine lateralne indentacije i njezinog odnosa prema debljini stjenke maternice, odnosno dismorfni je uterus dijagnosticiran kada je dubina lateralne indentacije bila veća od 50% debljine stjenke. Na osnovi tog parametra razlikovane su U1a i U1b (T-maternice i infantilne maternice) od normalnih.

Osim toga, diferencijacija između T maternice i infantilnog oblika (koju nije lako učiniti jer obje dimorfne maternice imaju istu vanjsku i unutrašnju konturu) učinjena je, kako to predviđaju ESGE/ESHRE klasifikacijska pravila, na osnovi

omjera trupa i vrata maternice. Mjerenja dužine cerviksa i dužine trupa maternice učinjena su prema poziciji unutrašnjeg ušća cervikalnog kanala na koronalnom presjeku maternice. Na tom mjestu cervikalni kanal prelazi u endometrijalnu šupljinu, što se na koronalniom presjeku određuje po obliku cervikalnog kanala i šupljine maternice, ali i po razlikama u teksturi tkiva cervikalnog kanala u odnosu na endometrijalni odjek (slika 4.8.). Valja obratiti pozornost i na činjenicu da su dismorfne maternice obično u cijelosti manje od normalnih.



Slika 4.8. Usporedba 3D UZV rekonstruiranog koronalnog presjeka normalnog i dismorfnih uterusa U1a i U2b

U odnosu na normalan oblik endometrijalne šupljine T-uterus ima naglašenu lateralnu indentaciju koja je veća od 50% debljine miometrija, dok infantilni uterus pored naglašene lateralne indentacije ima i drugačiji omjer dužine cerviksa u odnosu na trup maternice i to 2:1 dok je kod normalnog i T-uterusa taj omjer 1:2.

a: T-uterus (U1a), **b:** normalan oblik šupljine maternice (U0), **c:** infantilni uterus (U1b).0

4.5. Varijable koje se mjere u studiji

Nezavisna varijabla

1. Pojavnost anomalija maternice Müllerova tipa određuje se pomoću ESHRE/ESGE klasifikacije uz dodatne kriterije za arkuatni uterus

Zavisne varijable

1. Duljina šupljine maternice od unutrašnjeg ušća do fundusa, numerička varijabla
2. Razmak između tubarnih ušća, numerička varijabla
3. Debljina fundalnog miometrija, numerička varijabla
4. Debljina fundalnog konkaviteta endometrija, numerička varijabla
5. Debljina lateralnog konkaviteta endometrija, numerička varijabla
6. Odnos duljine korpusa i duljine cerviksa, numerička varijabla

Zbunjujuće varijable

1. Paritet
2. Broj spontanih pobačaja
3. Dob

4.6. Snaga studije i veličina uzorka

Veličina uzorka je izračunata na temelju podataka o vrijednostima duljine maternice, duljine cerviksa, debljine fundalnog miometrijuma, dubine fundalnog konkavитета u odnosu na interostijalnu liniju u populaciji nulipara i plurpara, publiciranih u studijama sličnog dizajna.⁽⁵⁹⁾ Studijski uzorak je izračunat uzimajući alfa kao 0.05 i snagu studije od 0.8 za Student's t test (dva nezavisna uzorka) uspoređujući grupe u oba smjera među sobom, prema statističkom programu G*Power3. Iz pretpostavke koja zahtijeva najveći uzorak, odnosno očekivane najmanje razlike u ispitivanim parametrima (odnos duljine korpusa i duljine cerviksa izražen u mm) između eksperimentalnih kontrolnih grupa, utvrđen je broj žena prema grupama i on iznosi 100 za svaku od grupa. Ovakav studijski uzorak pretpostavlja utvrđivanje statistički značajne razlike (Student's t-test za dva nezavisna uzorka ili Mann-Whitney testom) između dvije grupe ispitanica sa snagom studije $\geq 80\%$.

4.7. Statistička obrada podataka

Za statističku obradu dobivenih rezultata korišten je komercijalni programski paket SPSS verzija 13. Primijenjene su metode deskriptivne statistike i testiranja hipoteze nezavisnih uzoraka. Parametrijski podaci uspoređivani su pomoću neuparenog Studentovog t-test, a Pearsonov χ^2 -test korišten je prilikom usporedbe relativnih proporcija neparametrijskih varijabli. Nivo statističke značajnosti utvrđen je na razini $p < 0,05$.

5. REZULTATI

5.1. Incidencija kongenitalnih anomalija maternice u ispitanica

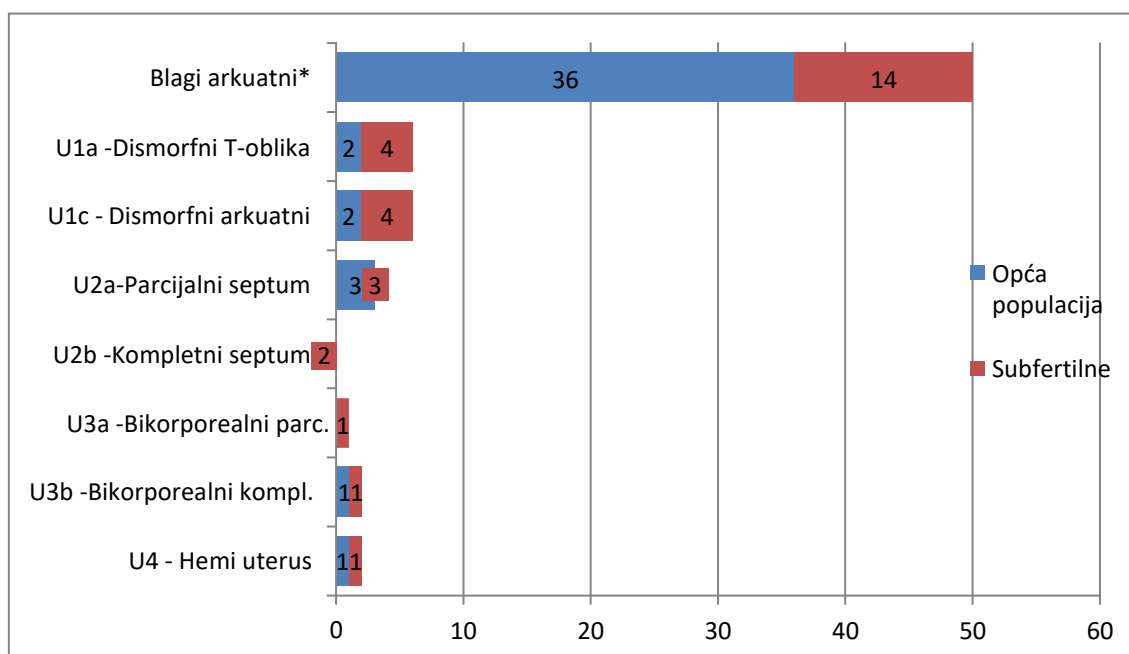
Incidencija uterinih anomalija otkrivenih u ispitivanih skupinama pacijentica prikazana je u tablici 5.1. Ukupno je nađeno 25 ispitanica (8,06%) s anomalijama maternice Müllerova tipa, od toga u skupini subfertilnih pacijentica 16 (14,03%), a u kontrolnoj grupi pacijentica opće populacije 9 (4,59%) anomalija, što je trostruko manje od subfertilnih ispitanica ($p < 0,001$). U obje skupine najčešće su anomalije dismorfnih uterusa (U1a; dismorfni T-oblika i U1c - arkuatni) te parcijalnih septuma (U2a), a otkrivena su i po dva slučaja kompletnog septuma (U2b), kompletne bikorporealne maternice (U3b) i jednostruke maternice (U4a), te jedna pacijentica s parcijalnom bikorporalnom anomalijom (U3a).

Tablica 5.1. Incidencija uterinih anomalija u dvije skupine ispitanica.

*Blagi arkuatni oblik materišta nije kategoriziran kao anomalija već fiziološka varijacija.

	Opća populacija (N=196)	%	Subfertilne (N=114)	%
U4 - Hemi uterus	1	0,5	1	0,87
U3b -Bikorporealni kompletni	1	0,5	1	0,87
U3a -Bikorporealni parcijalni	0		1	0,87
U2b -Kompletni septum	0		2	1,75
U2a-Parcijalni septum	3	1,5	3	2,6
U1c - Dismorfni arkuatni	2	1	4	3,5
U1a -Dismorfni T-oblika	2	1	4	3,5
<i>Blagi arkuatni*</i>	36	18,5	14	12,3
U0 – Normalni	151	77	84	73,74
UKUPNO	196	100	114	100
ANOMALIJA MATERNICE	9 (4,59%)		25 (14,03%)	

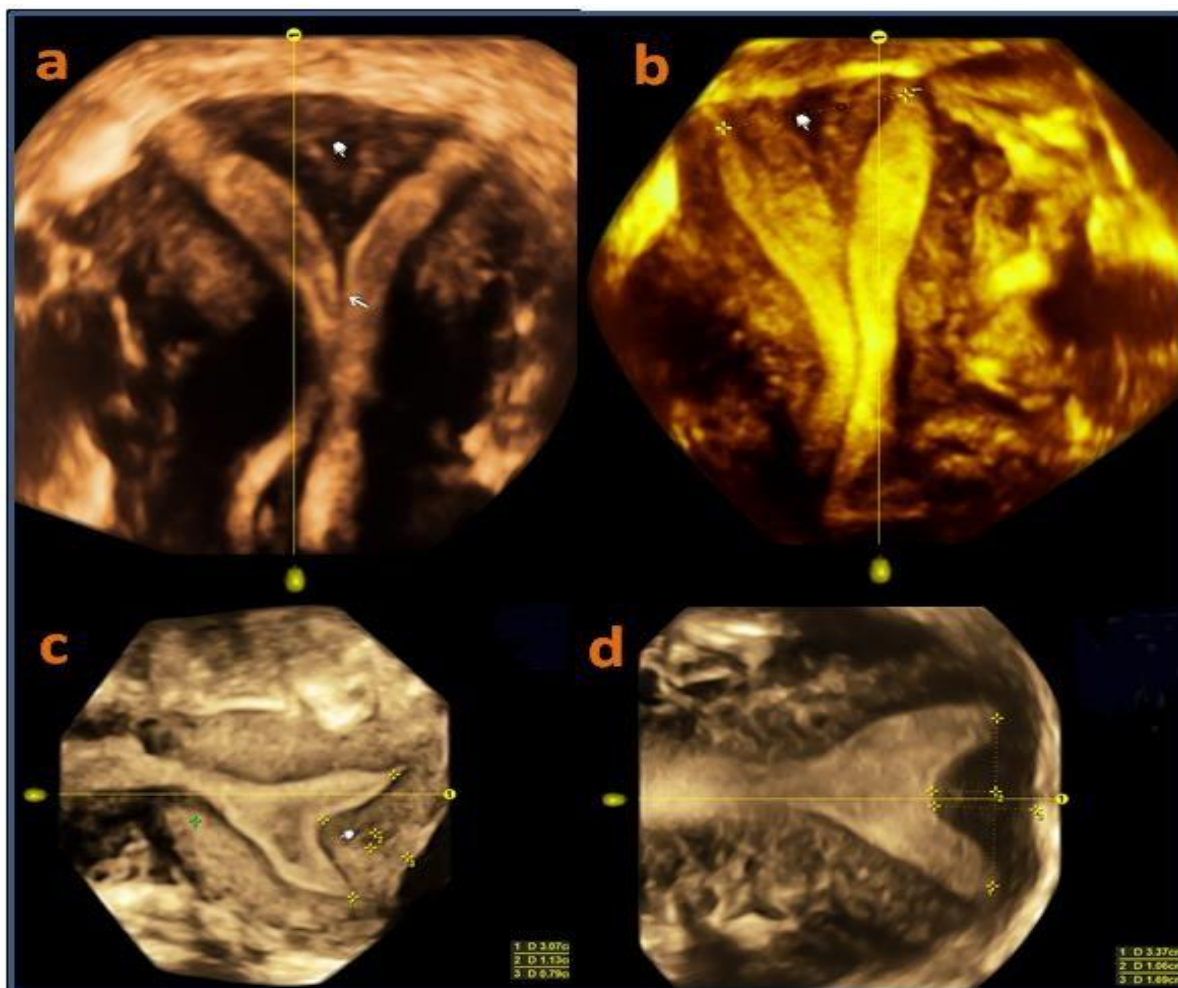
Za razliku od incidencije anomalija maternice dijagnosticiranih po ESGE/ESHRE klasifikaciji koje su opažene u većem broju u skupini infertilnih pacijentica, nije opažena statistički značajna razlika u učestalosti blagog arkuatnog oblika uterusa ($p=0,06$ NS) koji je utvrđen kod 14 (12,3%) infertilnih pacijentica, ali i kod 36 (18,5%) ispitanica neselektirane populacije (slika 5.1). Prema tome, suprotno od uterinih anomalija, blagi arkuatni oblik maternice nije se javljao učestalije u subfertilnih pacijentica. Taj je oblik maternice u njih opažen čak i u nešto manjem postotku nego u kontrolnoj skupini, no ta razlika nije statistički značajna ($p=0,06$).



Slika 5.1. Broj uterinih anomalija razvrstanih prema ESHRE/ESGE klasifikaciji na osnovi rekonstruiranog koronalnog prikaza dobivenog pomoću 3D UZV-a

Incidencija anomalija je statistički veća u grupi subfertilnih pacijentica u odnosu na opću populaciju ($p<0,001$), za razliku od blagog arkuatnog oblika fundusa maternice koji se javlja u podjednakom broju kod obje skupine ($p=0,06$ NS) pa ga po ovim rezultatima treba smatrati anatomskom varijacijom (U0), a ne anomalijom Müllerova tipa.

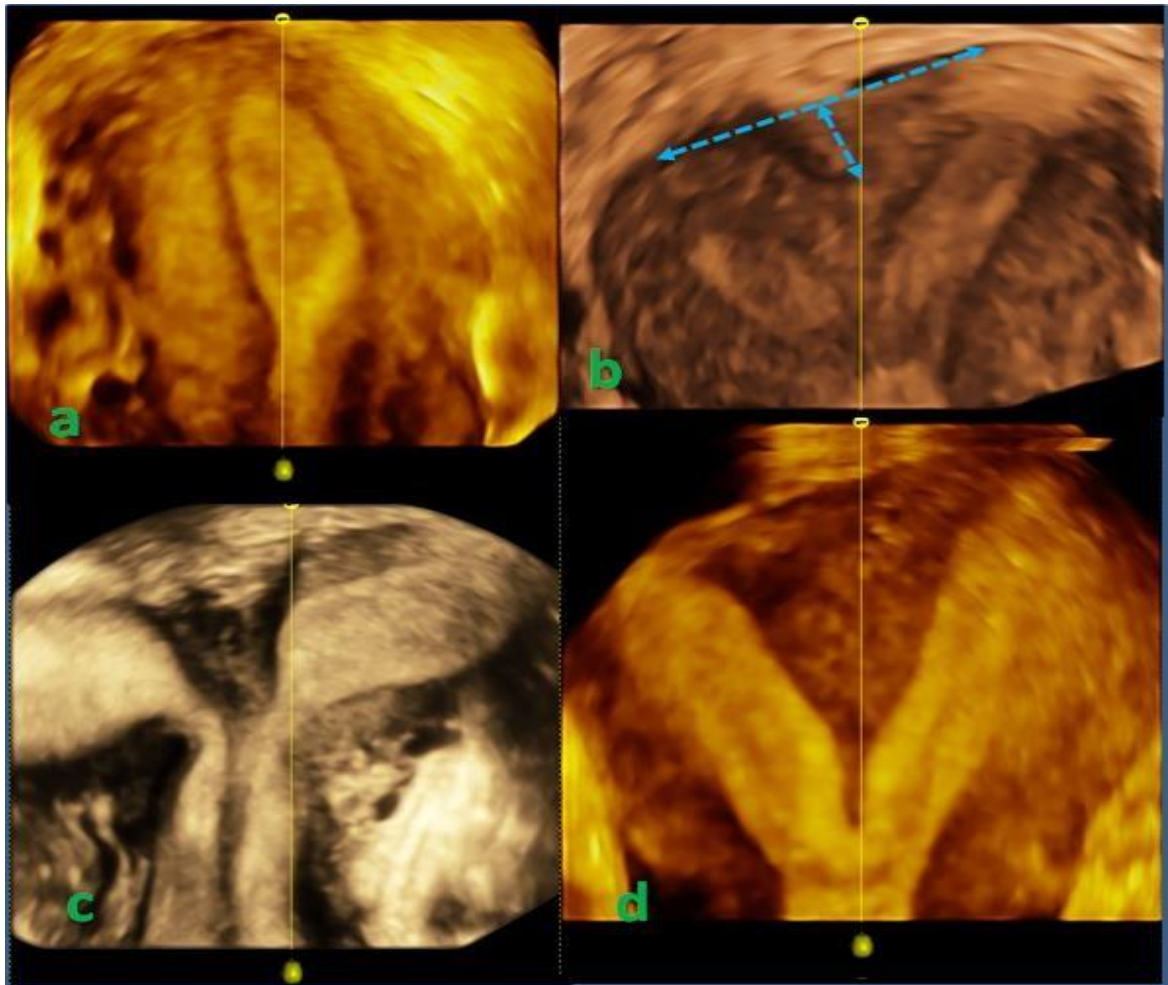
I još nekoliko napomena o diferencijaciji velikih anomalija Müllerova tipa. Za njihovo razlikovanje, kako je već navedeno, bilo je nužno prepoznavanje i mjerenje dubina vanjske i unutrašnje indentacije (slika 5.2.)



Slika 5. 2. Prikaz bikorporealnih i septiranih maternica

Dijagnoza i diferencijacija anomalija temeljena je na dubini unutrašnjih i vanjskih indentacija na koronalnom presjeku: a, b - Parcijalne bikorporealne maternice sa septumom i dvostrukim cerviksom, strelice pokazuju vanjsku fundalnu indentaciju koja dopire značajno niže od linije što spaja tubarna ušća i iznosi više od 50% debljine miometrija; c, d -Parcijalni septum određuje dubina unutrašnje indentacije koja mora biti, kao što je to u ovim slučajevima, veća od 50% debljine miometrija.

Na slici 5.3. prikazano je još nekoliko velikih anomalija. Hemi-uterus (jednostruku maternicu) bilo je važno prepoznati kao takvu jer se ona vrlo lako može zamijeniti s normalnom lateropozicioniranom maternicom, ako se ne obrati pozornost na formu vanjske i unutrašnje konture. Za razliku od jednostruke, dvostruku maternicu nije lako previdjeti. Međutim, poteškoću u tim slučajevima može činiti prostorna razdvojenost dvaju tijela maternice zbog čega ih je teško obuhvatiti u jednom volumnom snimku. I na kraju, još jednom je potrebno naglasiti da su točke maksimalne dubine vanjske i unutrašnje indentacije bile ključ za diferencijaciju parcijalnih bikornijalnih i parcijalnih septiranih maternica. Primjereno, ponekad i višekratno preuzimanje volumne snimke i njezina pažljiva postprocesorska obrada uvjeti su za ispravnu diferencijaciju ovih anomalija.



Slika 5.3. 3D UZV rekonstruiran koronalni presjek maternica s velikim anomalijama Müllerova tipa

a: Hemi-uterus; b: Parcijalna bikorporealna maternica; karakterizira je vanjska fundalna indentacija koja u ovom slučaju iznosi približno 100% debljine miometrija (kraća plava linija); c: Potpuna bikorporealna maternica; d: Kompletni septum maternice (nema vanjske fundalne indentacije).

5.2. Usporedba dimenzija maternice subfertilnih pacijentica u odnosu na opću populaciju

Rezultati mjerenja maternica 3D UZV-om dviju skupina ispitanica prikazani su u tablici 5.2., uz napomenu da u ovoj analizi nisu uzeta u obzir mjerenja dobivena kod 7 pacijentica s velikim anomalijama, od toga 5 iz skupine subfertilnih i 2 iz opće populacije. Naime, u tim je slučajevima geometrija maternice bila toliko promijenjena da njihova usporedba s normalnim maternicama ili manjim anomalijama ne bi bila relevantna.

Usporedba je pokazala kako je u skupini infertilnih pacijentica u odnosu na kontrolnu skupinu endometrijalna šupljina kraća, odnosno zabilježena je manja udaljenost od unutrašnjeg ušća do fundusa materišta i veća dubina fundalne indentacije u odnosu na ispitanice neselektirane populacije. Ta je razlika, premda nešto manje izražena, vidljiva i onda kada se usporede isključivo nulipare u obje skupine ispitanica (tablica 5.3.). U pogledu interostijalnog razmaka i debljine fundalnog miometrija nisu primijećene statistički značajne razlike između infertilnih i neselektiranih pacijentica. Jednako tako maternice dviju grupa ispitanica nisu se razlikovale ni po duljini korpusa i duljini cerviksa.

Tablica 5.2. Usporedba rezultata mjerenja na koronalnom presjeku maternica subfertilnih pacijentica i opće populacije. * $p < 0,05$

/mm; SV±SD/	Subfertilne (N=109)	Opća populacija (N=194)	p-vrijednost
Duljina šupljine maternice	30,38 ± 5,37	33,31 ± 8,44	0,0021*
Interostijalna udaljenost	31,34 ± 5,33	32,49 ± 5,45	0,23
Debljina fundalnog miometrija	12,64 ± 3,08	13,23 ± 3,15	0,11
Unutrašnja fundalna indentacija	2,44 ± 3,68	1,45 ± 2,48	0,0132*
Lateralna indentacija materišta	2,58 ± 1,27	2,67 ± 3,26	0,74
K/C odnos	1,63 ± 0,60	1,62 ± 0,57	0,85

Tablica 5.3. Usporedba dimenzija maternice između podskupina subfertilnih nulipara i nulipara u općoj populaciji. * $p < 0,05$

mm; SV \pm SD	Subfertilne i nulipare (N=82)	Nulipare u općoj populaciji (N=105)	p-vrijednost
Duljina šupljine maternice	29,43 \pm 5,23	31,8 \pm 6,5	0,0070*
Interostijalna udaljenost	30,67 \pm 5,33	30,19 \pm 5,26	0,54
Debljina fundalnog miometrija	12,3 \pm 3,26	12,64 \pm 3,1	0,48
Unutrašnja fundalna indentacija	2,75 \pm 3,99	1,66 \pm 2,46	0,0341*
Lateralna indentacija materišta	2,79 \pm 1,26	3,38 \pm 4,1	0,17
K/C odnos	1,65 \pm 0,56	1,57 \pm 0,56	0,45

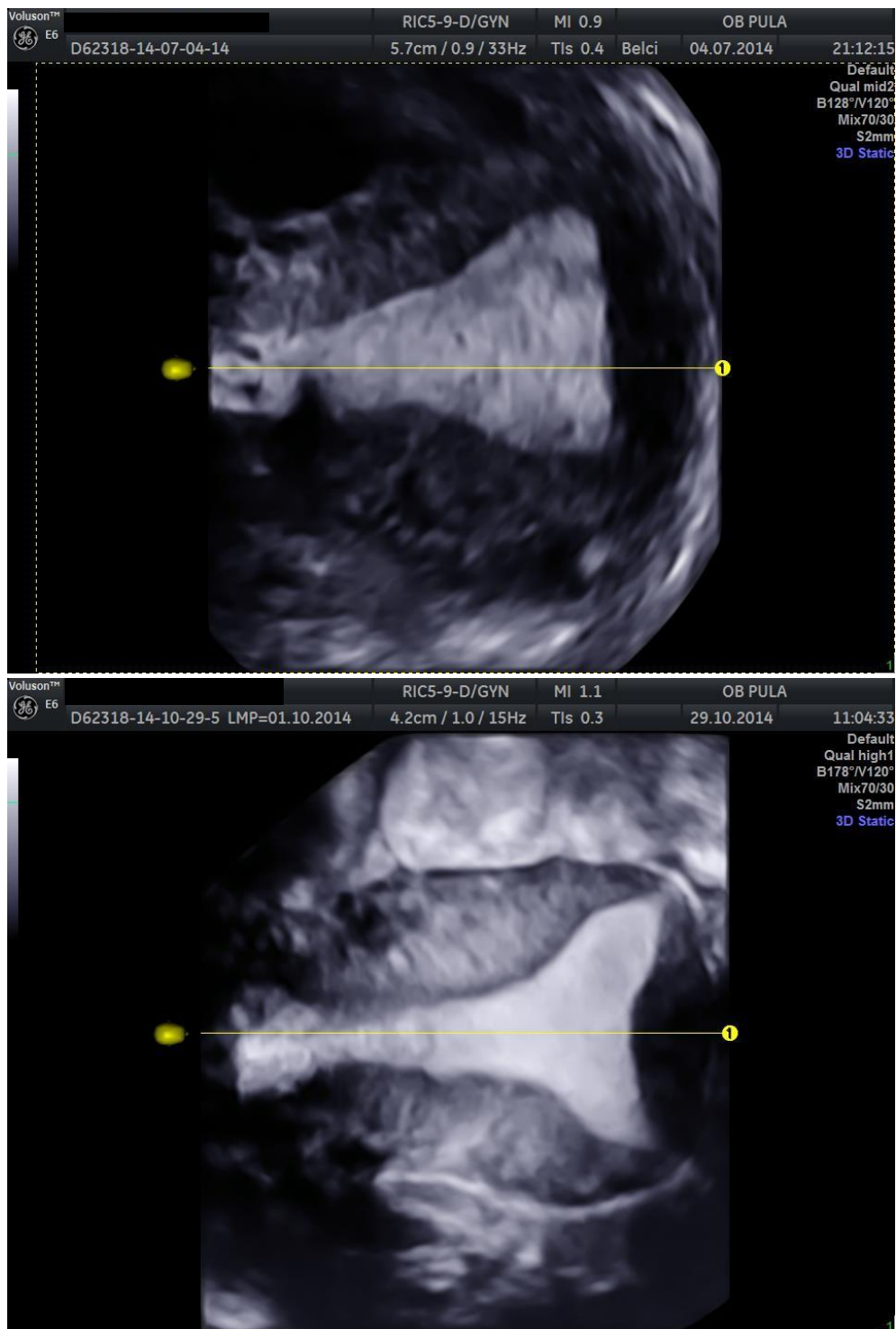
5.3. Razlike u dimenzijama i obliku materišta nulipara i pluripara

U ovom istraživanju zabilježene su značajne razlike u obliku i dimenzijama maternica nulipara i pluripara. Naime, pluripare imaju veću debljinu fundalnog miometrija, dužu šupljinu maternice i jače izraženu fundalnu i lateralnu indentaciju od nulipara (tablica 5.4., slika 5.4.), međutim, nisu opažene značajnije razlike u interostijalnoj udaljenosti te u odnosu duljine trupa i vrata maternice (K/C omjer). Naime, mjerenjem duljina na koronarnom presjeku utvrđeno je kako pored duljeg korpusa pluripare imaju i nešto dulji cerviks maternice tako da njihov K/C omjer nije značajno drugačiji nego u nulipara (tablica 5.5.).

Tablica 5.4. Usporedba dimenzija materišta između nulipara i pluripara.

* $p < 0,05$

mm; SV±SD	Nulipare (N=187)	Pluripare (N=116)	p-vrijednost
Duljina šupljine maternice	30,77 ± 6,08	33,13 ± 5,69	<0,0001
Interostijalna udaljenost	30,40 ± 5,28	31,52 ± 5,55	0,079
Debljina fundalnog miometrija	12,49 ± 3,17	13,78 ± 2,92	0,0003
Unutrašnja fundalna indentacija	2,13 ± 3,25	1,33 ± 2,54	0,016
Lateralna indentacija materišta	3,13 ± 3,21	1,91 ± 1,45	<0,0001
K/C odnos	1,62 ± 0,6	1,64 ± 0,56	0,45



Slika 5.4. Usporedba maternice nulipare (gore) i pluripare (dolje)

Pored toga što su u prosjeku manje (manja duljina materišta i debljina miometrija) maternice nulipara imaju i značajno manju fundalnu i lateralnu indentaciju, no njihov K/C omjer u ovom istraživanju nije se znatnije razlikovao jer je i dužina cervikalnog kanala pluripara bila nešto veća od one u nulipara.

Tablica 5.5. Rezultati mjerenja duljina maternice, cerviksa i K/C odnosa

/mm SV ± SD/	Duljina maternice	Duljina cerviksa	Duljina korpusa	K/C odnos
Nulipare	69,82 ± 7	27,83 ± 6,25	41,98 ± 5,79	1,62 ± 0,6
Pluripare	77,73 ± 8,07	30,46 ± 6,36	47,27 ± 6,75	1,64 ± 0,56
P- vrijednost	<0,0001*	0,0026*	<0,0001*	0,75

Utvrđeno je da pored duljeg korpusa pluripare imaju i nešto dulji cerviks maternice tako da se, u konačnici, njihov K/C omjer nije značajno razlikovao u odnosu na nulipare.

** $p < 0,05$*

6. RASPRAVA

6.1. Učestalost i diferencijacija kongenitalnih anomalija

Rezultati dobiveni ovom studijom potvrđuju zapažanja do sada provedenih istraživanja u pogledu incidencije anomalija Müllerova tipa koja je, to je dobro poznato, značajno veća u pacijentica s reproduktivnim poteškoćama u odnosu na opću populaciju žena. Tako se pojavnost kongenitalnih anomalija zapažena u ovoj studiji u dobroj mjeri podudara s rezultatima opsežne metaanalize Chana i sur. koja je obuhvatila 94 opservacijske studije na 89861 žena i na osnovi koje je utvrđena prevalencija kongenitalnih uterinih anomalija od 5,5% u neselektiranoj populaciji, 8% kod infertilnih žena i 13,3% žena s anamnezom habitualnog pobačaja, te u 24,5% žena koje imaju pobačaje i infertilitet.⁽¹¹⁾ Višestruko veća učestalost anomalija maternice kod subfertilnih pacijentica u odnosu na opću populaciju koja je opažena u ovom istraživanju (14,4% prema 4,6%) nije iznenađujuća, i trebala bi nas potaknuti da u svim slučajevima reproduktivnih poteškoća mislimo i na uterine anomalije kao njihov uzrok, tim više što se neke od njih, poput parcijalno septirane maternice, mogu učinkovito liječiti.⁽⁶⁰⁾

Kako je već ranije navedeno u ovom radu, učestalost Müllerovih anomalija u pojedinoj studiji ovisit će o definiciji anomalije, dijagnostičkoj metodi i populaciji koja je proučavana. U tom je pogledu ilustrativna usporedba rezultate učestalosti anomalija kontrolne skupine obuhvaćene ovom studijom s nedavno objavljenim zapažanjima Dreisler i sur. koji su proučavali Müllerove anomalije u općoj populaciji žena u Danskoj.⁽⁶¹⁾ Oni su učinili kontrastnu sonohisterografiju kod 418 premenopauzalne i 204 postmenopauzalne žene i klasificirali anomalije prema ASRM sustavu. Našli su da je ukupna učestalost anomalija bila 9,8% (61 anomalija) od kojih je daleko najveći broj bilo arkuatnih uterusa (42) i parcijalnih septuma (17). Veća učestalost utvrđena je kod žena u reproduktivnoj dobi (11,7%), osobito u nuligravida (28%). Autori nisu koristili metričke klasifikacijske kriterije za diferencijaciju arkuatnog od normalnog uterusa i/ili arkuatnog od parcijalno septiranog uterusa već se radilo o subjektivnoj procjeni ispitivača. Ako usporedimo te rezultate s općom populacijom u ovoj studiji,

vidjet ćemo da je veća učestalost anomalija u Danskoj studiji rezultat velikog broja arkuatnih uterusa, što u ovom radu nije slučaj budući da je blagi arkuatni uterus analiziran kao posebna skupina, te na osnov rezultata u općoj populaciji razmatran kao fiziološka varijacija. Da je blagi arkuatni oblik uterusa u ovoj studiji uvršten u anomalije, rezultati bi bili vrlo blizu onima u danskoj studiji. Međutim, po našem sudu to ne bi bilo ispravno, između ostaloga i stoga jer je malo vjerojatno da približno četvrtina opće populacije nulipara ima anomaliju uterusa, tim više jer, prema dosadašnjim iskustvima, u većine njih ne treba očekivati nikakvih reproduktivnih poteškoća. U tom pogledu dijagnoza anomalije maternice mogla bi nepotrebno brinuti inače zdravu pacijenticu, bez obzira na to što i sami autori navode kako ona sama po sebi ne iziskuje metroplastiku,. Osim toga, u pojedinim slučajevima nepovoljnih reproduktivnih ishoda lažno pozitivna dijagnoza uterine anomalije mogla bi umanjiti napore usmjerene ka otkrivanju drugih kudikamo važnijih poremećaja. Stoga „epidemijski“ razmjeri anomalija maternice u nulipara utvrđeni u Danskoj studiji svakako iziskuju dodatne analize, od kojih bi najkorisnije bilo prospektivno praćenje reproduktivnih ishoda žena kod kojih postoji sumnja na anomaliju maternice.

Rezultati ovog istraživanja usporedni su s onima što su ih objavili Salim i sur., koji su primjenom 3D UZV-a utvrdili kako je incidencija Müllerovih anomalija kod žena s anamnezom habitualnog pobačaja bila trostruko veća u odnosu na opću populaciju.⁽³⁰⁾ Međutim, oni nisu našli razliku u relativnoj frekvenciji pojedinih anomalija kao ni u dubini fundalne indentacije između infertilnih žena i opće populacije (5,57mm naspram 5,42mm). U njihovoj su studiji također najčešće anomalije bile arkuatni i parcijalno septirani uterus. Zanimljivo je kako autori navode da su prilikom diferencijacije anomalija koristili ASRM klasifikaciju, ali relativno mala dubina prosječne unutrašnje indentacije kod žena koje su klasificirane kao anomalije u toj studiji (5-6 mm) daleko je manja od 15 mm minimalne indentacije za parcijalni septum i 10 mm za arkuatni uterus, što većina autora koristi kao *cut-off (razdjelne)* vrijednosti u ASRM klasifikaciji. Iz tih podataka razvidno je koliko se pojedine studije mogu razlikovati u kriterijima po kojima se određuje što je anomalija maternice, a što nije, te kojeg je tipa. Međutim, ono što je važno u studiji Salima i sur. nije postotak anomalija sam po sebi već činjenica da je on višestruko veći u grupi

infertilnih žena u odnosu na opću populaciju (23,8% prema 5,3%), i to je ključan podatak za kliničku praksu.

Od ostalih istraživanja iz ovog područja valjalo bi spomenuti i ono koje su proveli Moini i sur. kod 204 subfertilne pacijentice. Oni su na primjenom 3D TVS UZV-a i histero-laparoskopije također utvrdili parcijalni septum i arkuatni uterus kao najčešće anomalije s učešćem od ukupno 71,8% u ukupnom broju anomalija. (33)55). Autori su zaključili kako 3D UZV ima visoku razinu točnosti za većinu uterinih anomalija. Pri tome su istaknuli kako je u slučajevima arkuatnog uterusa i manjih parcijalnih septuma bitna preciznost u mjerenju i iskustvo ispitivača.

U pogledu učestalosti pojedinih tipova anomalija može se ustvrditi kako je u ovoj doktorskoj studiji registrirano više dismorfnih maternica, a manje bikorporealnih uterusa nego u većini do sada provedenih istraživanja. Naime, uterus bikornis, odnosno dvoroga maternica (naziv prema ASRM klasifikaciji) smatra se razmjerno čestom anomalijom, što se iz rezultata ove studije ne može zaključiti, jer je parcijalna bikorporealna maternica (U3a) detektirana u samo jednom slučaju. Prije svega, važno je napomenuti da broj ispitanica obuhvaćenih u ovoj studiji nije toliki da bismo po njemu mogli suditi o učestalosti rjeđih anomalija. Međutim, razlog manje zastupljenosti fuzijskih anomalija u ovoj studiji mogao bi biti u tome što se većina do sada provedenih studija bazirala na metodama kojima ili nije moguće prikazati vanjsku konturu uterusa (histerosalpingografija i histeroskopija) ili se to nedovoljno precizno ostvaruje (2D UZV), te je lako moguće da su barem neke od maternica za koje se smatralo da su dvoroge, u stvari bile parcijalno septirane ili obrnuto. Tako, na primjer, u studiji Dreislera i sur. kod 622 pacijentice (61)46) opće populacije nije otkrivena niti jedna bikornijalnu maternicu, no valja napomenuti kako su autori pri tome koristili kontrastnu sonohisterografiju i 2D UZV, metode kojima se teško mogu simultano prikazati vanjska i unutrašnja kontura maternice, a time i razlučiti parcijalni septum ili arkuatni uterus od bikornijalne maternice. Iz svega navedenog daje se naslutiti koliko važnu ulogu može imati dijagnostička metoda koju koristimo u pogledu anomalija maternice.

Što se tiče dismorfnih uterusa njihov je broj u ovoj studiji veći zbog obilježja same ESHRE/ESGE klasifikacije koja arkuatni uterus svrstava u skupinu dismorfni

uterusa (U1c), ali i zbog osjetljivosti metode 3D UZV-a, koja bi mogla biti veća u pogledu detekcije te vrste anomalije od drugih do sada korištenih metoda. U svakom slučaju, dobro je još jedanput naglasiti kako je broj pacijentica obuhvaćenih ovom metodom nedovoljan za procjenu pojavnosti onih kongenitalnih anomalija koje se razmjerno rijetko pojavljuju te će u tu svrhu trebati obuhvatiti veći broj ispitanica.

6.2. Arkuatni uterus kao fiziološka varijacija ili anomalija

Parcijalni septum maternice (U2a) i dismorfni arkuatni uterus (U1c), kao uostalom i kongenitalne anomalije u cjelini, u ovoj se studiji javljaju značajno češće kod subfertilnih žena nego u općoj populaciji. Međutim, blagi arkuatni oblik maternice bio je podjednako i razmjerno često opažen u obje skupine ispitanica. Stoga se na osnovi takvih rezultata može zaključiti kako dubina fundalne indentacije do 20% interostijalnog razmaka ne predstavlja anomaliju maternice već fiziološku varijaciju. Kako je već navedeno, do sada je bilo opće prihvaćeno da fundalno izbočenje manje od 10% interostalne duljine nema utjecaja na plodnost žene i takvi su uterusi, posve opravdano, svrstavani u normalne.⁽²⁶⁾ S druge strane, svaku indentaciju veću od 20% interostijalnog razmaka trebalo bi pažljivo razmotriti jer se prema rezultatima ove studije ona značajno češće viđa kod infertilnih pacijentica u odnosu na kontrolnu skupinu. Metodološki gledano, *cut-off* vrijednost omjera unutrašnje indentacije i interostijalnog razmaka od 20%, sudeći po rezultatima ove studije predstavlja objektivno i klinički razmjerno lako primjenjivo mjerilo za razlikovanje normalnog od anormalnog oblika uterusa. Naime ta je vrijednost definirana na osnovi srednje vrijednosti mjerenja u neselektiranoj populaciji ispitanica koja je uvećana za dvije standardne devijacije.

Budući da prema rezultatima ove studije blagi arkuatni luk fundusa materišta susrećemo s podjednakom učestalosti u obje skupine ispitanica, može se pretpostaviti da takav oblik maternice nema utjecaja na reproduktivnu sposobnost. Ipak tu bi pretpostavku trebalo potvrditi ili opovrgnuti odgovarajućim prospektivnim istraživanjima reproduktivnih ishoda tih žena.

Mjerenja udaljenosti između referentnih točaka na maternici nisu se pokazala odlučujućim kada se radi o velikim, kompleksnim anomalijama (unikorporealna, potpuno septirana ili potpuna bikorporealna maternica) koje ćemo vjerojatno prepoznati već na prvi pogled, već je njihova vrijednost dokazana u prvom redu prilikom otkrivanja i međusobnog razlikovanja manjih anomalija i njihove distinkcije od fizioloških varijacija normalnih uterusa. Naime, valja istaknuti da najveći broj

razvojnih grešaka maternice otkrivenih u ovom i drugim sličnim istraživanjima čine manje anomalije kao što su to dismorfni (U1) i parcijalno septirani uterusi (U2a) koji su dijagnosticirani kod 17 od 25 pacijentica s anomalijama (68%). Bez obzira na to što se radi o tzv. minor anomalijama maternice, njihovo otkrivanje nije ništa manje važno u odnosu na velike razvojne greške, uzmemo li u obzir koliko velik može biti njihov utjecaj na reproduktivno zdravlje žene te činjenicu da se septum maternice u velikom broju slučajeva daje uspješno kirurški odstraniti.⁽⁶²⁾

Koliko dijagnoza i učestalost anomalija arkuatnog i parcijalno septiranog uterusa ovisi o točnim, metričnim kriterijima vidljivo je i iz studije Ludwina i suradnika koji su uspoređivali 2D UZV, 3D UZV i histeroskopsko-laparoskopske dijagnostičke metode anomalija maternice. Za tu prigodu kao kriterij arkuatnog uterusa koristili su dubinu unutrašnje indentacije od 10 do 15mm, dubinu manju od 10 mm smatrali su normalnim uterusom, a kada je ona bila veća od 15 mm parcijalno septiranim.⁽²⁹⁾ Na osnovi tih kriterija utvrdili su gotovo trostruko više parcijalnih septuma u odnosu na arkuatne uteruse (60 naspram 23), što je razumljivo uzimajući u obzir da su unutrašnje indentacije manje od 10 mm, unatoč jasno arkuatnom obliku nekih od tih uterusa, svrstavali u normalne nalaze. Međutim, nedostatak ovakvog, arbitrarnog postupka u dijagnosticiranju anomalija i njihovoj diferencijaciji je u tome što nije utemeljen na standardnim, normalnim vrijednostima kojima se inače često koristimo u medicini, npr. prilikom fetalne biometrije. Ovdje se postavlja pitanje zbog čega bi neku vrijednost unutrašnje indentacije (npr. 10 ili 15 mm) valjalo koristiti u diferencijaciji anomalija, a ne neku drugu, npr. 8 ili 14 mm? Jedan od razloga mogao bi biti u tome što se okrugli brojevi lakše pamte, no u medicinskoj znanosti to nije prihvatljivo. Ispravno je, u to smo posve uvjereni, na osnovi mjerenja u općoj populaciji zdravih žena utvrditi standardne veličine i oblike maternice, te pomoću tih podataka dijagnosticirati anomalije, kao što je učinjeno u ovoj studiji. Uostalom, sama riječ anomalija znači „*nešto što odstupa od standarda*“, iz čega je jasno da prvo moramo znati što je standard kako bismo potom odredili ono što nije normalno, dakle, od njega odstupa.

Kada govorimo o preciznim mjerenjima unutrašnje indentacije materišta, gdje nekoliko milimetara može igrati važnu ulogu u klasifikaciji, treba uvažiti i neke

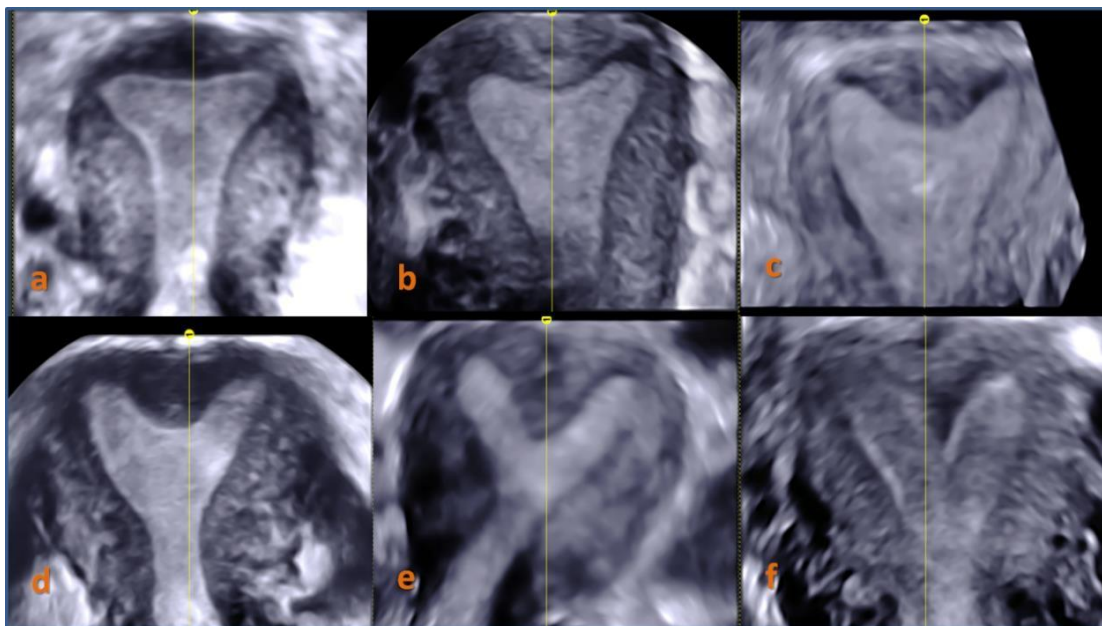
činjenice koje se odnose na tehnologiju primijenjenu u ovoj studiji. Histerosalpingografija, kontrastna ultrasonografija i histeroskopija za prikaz materišta koriste kontrastna sredstva, odnosno fluid koji povećavaju intraluminarni tlak, šire šupljinu maternice i time mijenjaju njezin oblik. Usto, fundalni je dio materišta sferno konkavna ploha te se unutrašnja indentacija na dvodimenzionalnom ultrazvuku i rendgenskoj snimci (koja je također dvodimenzionalna) zbog toga može prikazati manjom negoli je to u stvarnosti. Stoga se može pretpostaviti da se rezultati mjerenja unutrašnje indentacije dobiveni trodimenzionalnim ultrazvukom mogu razlikovati od onih dobivenih do sada najčešće korištenim metodama, a time se otvara potreba redefiniranja klasifikacijskih kriterija za anomalije maternice. Naime, niti jedna klasifikacija, a tako ni ESHRE/ESGE ne određuje dijagnostičku metodu kojom će se one utvrđivati. Stoga treba biti oprezan kada se rezultati dobiveni na osnovi jedne tehnike uspoređuju s drugom. Granica od 10% omjera unutrašnje indentacije u odnosu na interostijalnu udaljenost, kada se radi o mjerenjima na koronalnom presjeku dobivenom pomoću 3D UZV-a, sudeći po rezultatima ove studije, zasigurno bi obuhvatila i velik broj normalnih maternica kod žena kod kojih se ne može očekivati reproduktivnih teškoća. Međutim, ako tu granicu postavimo na 20%, sudeći po rezultatima ove studije, izbjeći ćemo u najvećoj mjeri lažno pozitivne nalaze. Na taj se način kao anomalije arkuatnog uterusa (U1c) određuju oni oblici materišta koji su u određenoj mjeri prijelazni prema parcijalno septiranim maternicama. Značaj određivanje granice unutrašnje indentacije kod koje ona prestaje biti normalna varijacija i postaje anomalija važan je i zato jer, prema mišljenju više autora, i minimalne anomalije maternice imaju ginekološke i opstetričke implikacije.^(21,38,43)

I još nekoliko zapažanja o arkuatnom uterusu. Zanimljivo je da Chan i sur. u svoju opsežnu metaanalizu pojavnosti uterinih anomalija nisu uvrstili one studije kod kojih nije bilo arkuatnih uterusa u klasifikacijskom sustavu. Kao razlog tome naveli su kako se unatoč tome što neki smatraju arkuatni uterus tek fiziološkom varijacijom, a ne anomalijom, stvarni značaj arkuatnog uterusa može sagledati tek kad se utvrdi njegova točna prevalencija u populaciji i ustanovi koliki utjecaj ima na reproduktivne ishode. Budući da je u ovoj studiji opažena incidencija u općoj populaciji podudarna podacima Chana i sur. (4,6% prema 5,5%), za pretpostaviti je kako je klasifikacijski sistem koji je korišten u ovom ispitivanju dobro razlikovao fiziološke varijacije od

anomalija maternice. Tome je u prvom redu pridonijela odgovarajuća podjela na osnovi dubine unutrašnje indentacije, odnosno kriteriji razlikovanja arkuatnog uterusa kao anomalije.

Da je definicija i dijagnoza arkuatnog uterusa praktički od samih početaka diferencijacije uterinih anomalija bila kontraverzno područje, uvjerit ćemo se i ako usporedimo dvije najčešće korištene klasifikacije. Naime, ona starija, ASRM arkuatni uterus svrstava u VI. pri čemu ne precizira objektivne kriterije, odnosno dubinu luka. S druge strane, ESHRE-ESGE klasifikacija, za razliku od ASR ne predviđa arkuatni uterus kao izdvojenu anomaliju, premda dozvoljava da se takvi uterus kategoriziraju kao dismorfni (U1c), što je učinjeno i u ovom istraživanju. Međutim, ESHRE/esge klasifikacija, unatoč tome što teži nepristranom i točnom definiranju anomalija, ne precizira koja je najmanja vrijednost fundalnog uvučenja kada prestaje dismorfna i počinje normalna maternica (U0). Ipak valja istaknuti kako ESHRE/ESGE klasifikacija u odnosu na ASRM ipak predstavlja korak naprijed jer je zasnovana na mjerenjima anatomskih dimenzija i proporcija maternice prema dogovorenim propozicijama i u manjoj je mjeri podložna subjektivnoj procjeni ispitivača.⁽⁶³⁾

Valja istaknuti kako su obavljena mjerenja potvrdila dobro poznatu činjenicu da veličina i oblik maternica mogu značajno varirati, i to ne samo onda kada se radi o kongenitalnim anomalijama, već i kod žena koje nemaju nikakvih reproduktivnih teškoća. Značaj točnog, metričnog mjerenja odgovarajućih dimenzija maternice koji je primijenjen u ovoj studiji radi razlikovanja fizioloških varijacija od anomalija tim više dobiva na važnosti. Naime, valja naglasiti kako je i u ovom istraživanju utvrđen širok raspon varijacija u dimenzijama i obliku fundalne zone maternice, a samimtime i prijelaznih oblika od normalne maternice, blagog arkuatnog oblika unutrašnje indentacije fundusa do evidentno parcijalno septirane maternice (slika 6.1). Tako se, na primjer, može očekivati da unutrašnja fundalna indentacija može varirati od normalnog prema arkuatnom i parcijalno septiranom uterusu u praktički neograničenom broju prijelaznih oblika.



Slika 6.1. Koronalni presjek rekonstruiran pomoću 3D UZV-a

a - normalan uterus (U0); b -blago arkuatni uterus (U0); c – dismorfni, arkuatni uterus (U1c) i d,e,f, - parcijalno septirani uterusi (U2a)

Kada se radi o definiranju arkuatnog uterusa i drugim manjim odstupanjima fundalne zone maternice, dodatan problem prilikom mjerenja leži u činjenici da tubarno ušće nije točka, već više ili manje izražen lijevak te se iz toga razloga, već prema tehničkim mogućnostima i iskustvu ispitivača, pozicioniranje interostijalne linije može predstavljati poteškoću, a rezultati se u tim okolnostima mogu značajno razlikovati. Stoga valja naglasiti da je i u ovom slučaju, kao uostalom i u drugim područjima medicine, nužno odgovarajuća edukacija i iskustvo ispitivača. Nadalje, rezultate je mjerenja potrebno tumačiti u okvirima svih podataka koji čine kliničku sliku pojedine pacijentice, a preporuke i odluke donositi u svjetlu svih raspoloživih podataka, osobito kada se radi o prijelaznim oblicima. Tako, na primjer, u oblicima maternice poput onih a i b na 6.1. nema dvojbi kako se radi o normalnim nalazima, dok će većina slučajeva e i f smatrati dobrim kandidatima za resekciju parcijalnog septuma. Međutim, postupak kod maternica c i d trebao bi ovisiti o nizu drugih faktora, u prvom redu reproduktivnom anamnezi i očekivanjima pacijentice. U takvim i sličnim slučajevima procjena i iskustvo liječnika, ma koliko ona subjektivna bila, ima veliku težinu.

6.3. Veličina i oblik maternica subfertilnih žena u odnosu na kontrolnu skupinu

Rezultati usporedbe dimenzija maternica izmjerenih u ovoj studiji mogu se sagledati iz više perspektiva. Nije neočekivano da pacijentice s problemom infertiliteta, neovisno o dobi i paritetu, imaju u prosjeku manju dužinu šupljine maternice i veće uvučenje fundalnog miometrija u odnosu na neselektiranu populaciju, no zanimljivo je kako nisu opažene razlike između dviju skupina ispitanica u interostijalnom razmaku, debljini fundalnog miometrija i dubini lateralne indentacije. Iz toga se može zaključiti da je na rezultate mjerenja u prvom redu utjecala viša incidencija anomalija Müllerova tipa u skupini subfertilnih pacijentica iz skupine resorpcijskih defekata (septum, arkuatni uterus). Ta vrsta anomalija, kako je već istaknuto, definirana je većom unutrašnjom indentacijom, a samim time i skraćenom dužinom šupljine maternice. Međutim, treba uzeti u obzir da bi razlike u obliku i dimenzijama šupljine maternica koje smo izmjerili kod infertilnih pacijentica mogle biti rezultat i drugih okolnosti u rastu i razvoju maternice koje također mogu utjecati na plodnost, kao što su to, npr. genetski faktori ili primjena oralnih kontraceptiva.

Istraživanja dimenzija i oblika maternice u infertilnih žena te njihovih eventualnih utjecaja na reproduktivne ishode u kontekstu kongenitalnih anomalija maternice koja bi uključila odgovarajuću kontrolnu skupinu zdravih žena razmjerno su rijetka.⁽³⁰⁾ To je samo po sebi razumljivo uzme li se u obzir da pretrage kao što su HSG ili histeroskopiju i laparoskopiju nije etički prihvatljivo učiniti kod zdravih žena. Tek 3D UZV otvorio je prostor takvim studijama budući da ima dovoljnu specifičnost i osjetljivost i u dijagnozi anomalija i u njihovoj diferencijaciji. Važnost istraživanja u skupini zdravih žena je u određivanju standardnih dimenzija i oblika maternice na osnovi kojih bi se mogla učiniti usporedba kod pacijentica koje imaju reproduktivne poteškoće.

Kada je riječ o dimenzijama mjerenim u ovoj studiji, u centru interesa su rezultati koji se tiču debljine miometrija, dubine fundalne indentacije i duljine materišta jer su oni presudni kada je riječ o najčešćim anomalijama maternice (arkuatni uterus i parcijalni septum). Premda se druge dimenzije, poput interostijalnog razmaka

i lateralne indentacije – po svemu sudeći – ne mogu dovesti u izravnu vezu s kongenitalnim anomalijama, njihovo je razmatranje zanimljivo u kontekstu rasta i razvoja maternice tijekom života žene.⁽⁵⁶⁾ Naime, poznato je da se maternica po obliku i dimenzijama značajno mijenja tijekom života žene, na što, naravno, utječe i trudnoća, ali još uvijek nedostaju prospektivne studije u istoj populaciji zdravih žena.⁽⁵⁹⁾

Zanimljivo je kako se jedna dimenzija mjerena u ovoj studiji pokazala konstantnom. Naime, nisu opažene značajne razlike u interostijalnoj udaljenosti između subfertilnih žena i kontrolne skupine, kao ni između nulipara i pluripara. Ta je mjera bila manje-više konstantna i iznosila je nešto više od 3 cm. Veća odstupanja od te dimenzije imale su pacijentice s bikorporelanim maternicama i dismorfnim maternicama, što je razumljivo imajući u vidu prirodu tih anomalija, no njihov je broj bio premali da bi se u tom pogledu mogli izvući adekvatni zaključci. Sve u svemu, bilo bi zanimljivo u budućim istraživanjima utvrditi da li se i na koji način interostijalni razmak može utvrditi odgovaraju li dimenzije i oblik maternice standardnim mjerama.

Kako je navedeno u tablici 4.2. za dijagnozu anomalija maternice U2a (parcijalni septum) dubina unutrašnje fundalne indentacije mora biti veća od 50% debljine miometrija. U tim je okolnostima izgledna potreba za resekcijom septuma kod žena s habitualnim pobačajem u anamnezi. Međutim, nije sasvim jasno što činiti kad pacijentica ima habitualne pobačaje, a indentacija unutrašnje fundalne konture je nešto manja, npr. 40%. Kriteriji za kliničko postupanje u tim i sličnim slučajevima još nisu precizno utvrđeni te je upravo iz tog razloga unutar ESHRE/ESGE klasifikacije ostavljena mogućnost da se arkuatni uterus razvrstaju i proučavaju unutar kategorije U1c (druge dismorfne maternice). Razlog za to leži u činjenici da još uvijek postoje dvojbe u kojoj mjeri i kod kojih pacijentica unutrašnja indentacija predstavlja čimbenik infertiliteta i loših reproduktivnih ishoda. Pri tome treba imati na umu da septirane maternice spadaju u grupu anomalijama s najvišom stopom reproduktivnih poteškoća.⁽⁶²⁾

Tragajući za odgovorom na ta i slična pitanja, Gergolet i sur. su u prospektivnoj studiji analizirali 227 pacijentice s anamnezom od jednog ili više habitualnih pobačaja od kojih je njih 102 zbog izražene unutrašnje indentacije podvrgnute histeroskopskoj metroplastici⁽⁵⁸⁾ Pacijentice su po dubini unutrašnje indentacije podijeljene prema

ASRM sustavu u dvije skupine: onu s parcijalnim septumu kada je dubina indentacije bila veća od 1,5 cm te skupinu s arkuatnim uterusom kada je indentacija bila manja od 1,5 cm. Na osnovi praćenja reproduktivnih ishoda nakon metroplastike došli su do zaključka kako su rezultati nakon kirurške korekcije isti kod obje skupine. Međutim, u ovoj studiji, kao uostalom i u mnogim sličnim istraživanjima, nije navedeno koja je bila donja granica unutrašnje indentacije kod koje je postavljena dijagnoza arkuatnog uterusa kao anomalija, tim više jer se u populaciji može očekivati cijeli spektar anomalija, a tako i prijelaznih oblika. Tako, npr. Ata i suradnici u studiji u kojoj su usporedili 3D UZV i MR prikazuju 14 slučajeva septuma maternice klasificiranih prema ASRM kriterijima kod kojih je duljina septuma, odnosno dubina unutrašnje indentacije varirala u širokom rasponu od 7 do 35mm,⁽⁴³⁾ očito obuhvaćajući time i arkuatne uteruse, a ne samo septirane maternice.

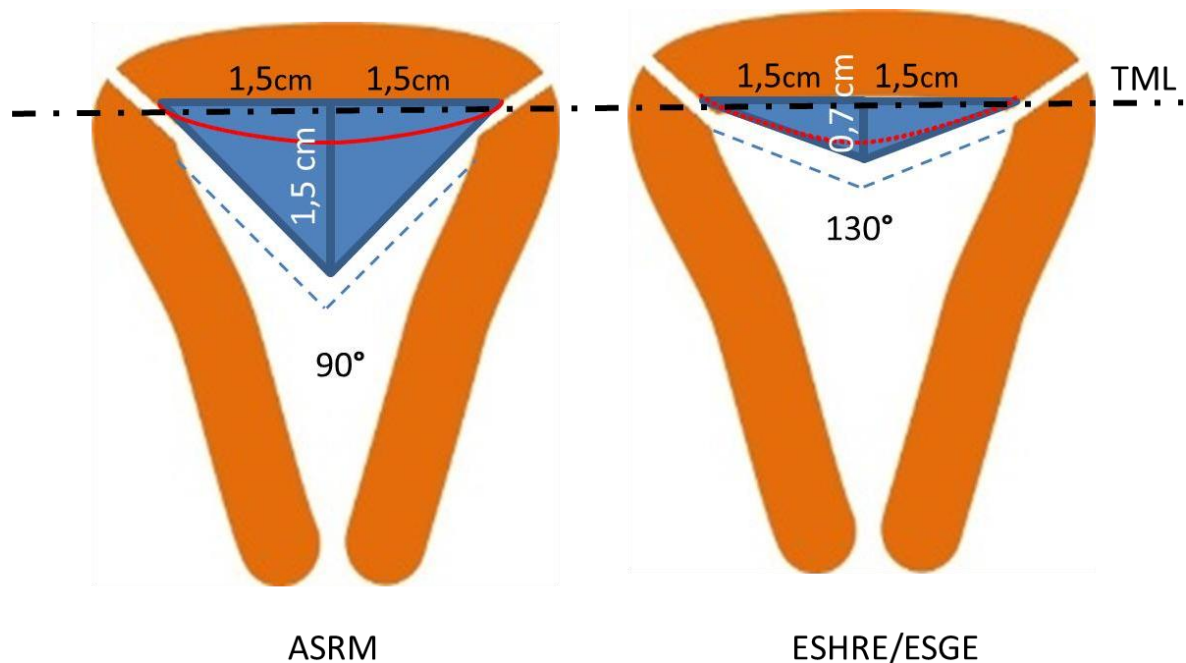
6.4. Primjena utvrđenih spoznaja u kliničkoj praksi

Sudeći po rezultatima ovog istraživanja, manja unutrašnja indentacija razmjerno se često viđa i u općoj populaciji, a ne samo kod subfertilnih žena i sama po sebi ne mora biti od značaja za reproduktivno zdravlje žene. Razmišljanje na način da arkuatni uterus treba operirati na isti način kao i parcijalni septum, a da pri tome nismo odredili tu donju granicu, moglo bi u kliničkoj praksi dovesti do (pre)velikog broja metroplastika kod žena u kojih bi takav zahvat bio od male ili nikakve koristi.

Na problem relativne over-dijagnostike parcijalnog septuma u ESHRE/ESGE klasifikaciji upozorili su i Ludwin i sur. uspoređujući taj sistem s ASRM klasifikacijom.⁽³¹⁾ Na osnovi rezultata te usporedbe utvrdili su kako ESHRE/ESGE klasifikacija povećava broj žena s dijagnosticiranom anomalijom parcijalnog septuma što, prema mišljenju autora te studije, u nekih od njih može biti liječenje bez očekivanih dobrobiti. Razlog većeg broja parcijalnih septuma prema ESHRE/ESGE leži u činjenici da se prema tom sustavu septumom smatra svaka unutrašnja indentacija veća od 50% debljine miometrija, što je značajno manje od dubine indentacije od 1,5 cm ili veće koju su autori koristili prilikom ASRM klasifikacije. Naime, uzmemo li u obzir da prosječna debljina miometrija iznosi 12-14mm, polovina te debljine (6-7mm) najmanje je dvostruko manja od 1,5cm te stoga ne treba čuditi veći broj parcijalnih septuma u ESHRE/ESGE sustavu u odnosu na ASRM.⁽⁶⁴⁾ Iz tog razloga autori smatraju kako određivanje anomalija po debljini miometrija nije dobar način jer, prema njihovom mišljenju, potencijalno generira velik broj lažno pozitivnih nalaza, tim više što debljina miometrija može značajno varirati u različitim područjima maternice (prednja i stražnja stjenka) i na različitim presjecima. Međutim, mjerenje debljine miometrija (na kojemu se utvrđuje i dubina indentacije) trebalo bi biti dovoljno precizno za tu namjenu. Ipak, bojazan autora te studije da bi ESHRE/ESGE sustav mogao potaknuti na (pre)velik broj operacija nije sasvim bez osnova imajući u vidu da, bez obzira na visoku osjetljivost i specifičnost metoda koju koristimo u dijagnostici uterinih anomalija prilikom donošenja procjena i odluka u području reproduktivne medicine nemali utjecaj mogu imati i subjektivni faktori i očekivanja. Iz tih je razloga, kada je riječ o uterinim anomalijama, dobro još jedanput sagledati geometrijske proporcije maternice u svjetlu pravila njezinog embrionalnog razvoja jer

je to, po svemu sudeći, ispravan put u njihovoj klasifikaciji i liječenju. U tom je pogledu zanimljiva usporedba ESHRE/ESGE i ASRM klasifikacijskih pravila u svjetlu dimenzija maternice koje su izmjerene u ovoj studiji.

Kako je već prethodno navedeno, embrionalni razvoj maternice podrazumijeva spajanje dva Müllerova kanala u medijalnoj liniji te resorpciju pregrade koja se nalazi između njih nakon čega stjenka normalno razvijene maternice prema šupljini može imati konveksan ili ravan oblik. Prema rezultatima ove studije blago konkavan oblik fundalne i lateralnih stjenki maternice (minimalna fundalna i lateralna indentacija) također su razmjerno često prisutne i u populaciji subfertilnih žena i u općoj populaciji. Razmotrimo li dvije klasifikacije u svjetlu tih podataka, možemo primijetiti koliko je bitna razlika u definiciji parcijalno septirane maternice, o čemu svjedoči i geometrijska analiza obje najčešće korištene klasifikacije koja su shematski prikazana na slici 5.1. Naime, prema većina autora koja koristi ASRM klasifikacijski sustav parcijalno septirani uterus klasificira u okolnostima kada je dubina unutrašnje indentacije 1,5 cm ili veća, odnosno kada je kut koji čini indentacija 90 stupnjeva ili manji. Kod kuta većeg od 90 stupnjeva, odnosno indentacije manje od 1,5 cm unutrašnja se indentacija smatra obilježjem arkuatnog uterusa. Budući da u meni dostupnoj literaturi nisam našao podatak na osnovu čega su upravo te dimenzije određene kao referentne mjere za parcijalni septum, a moguće objašnjenje moglo bi biti u tome da interostijalni razmak u prosjeku iznosi približno 3cm, pa stoga 1,5 cm, kao stranice dva jednakokrana trokuta koji čine uterini septum, zatvaraju kut od 90 stupnjeva, ili manji kada je unutrašnja indentacija veća od 1,5 cm (slika 6.2.). Indentacije manje od 1,5 cm zatvaraju kut koji je veći od 90 stupnjeva i prema ASRM klasifikaciji čine obilježje arkuatnog uterusa.



Slika 6.2. Minimalni uvjeti za parcijalni septum prema ASRM i ESHRE/ESGE klasifikaciji

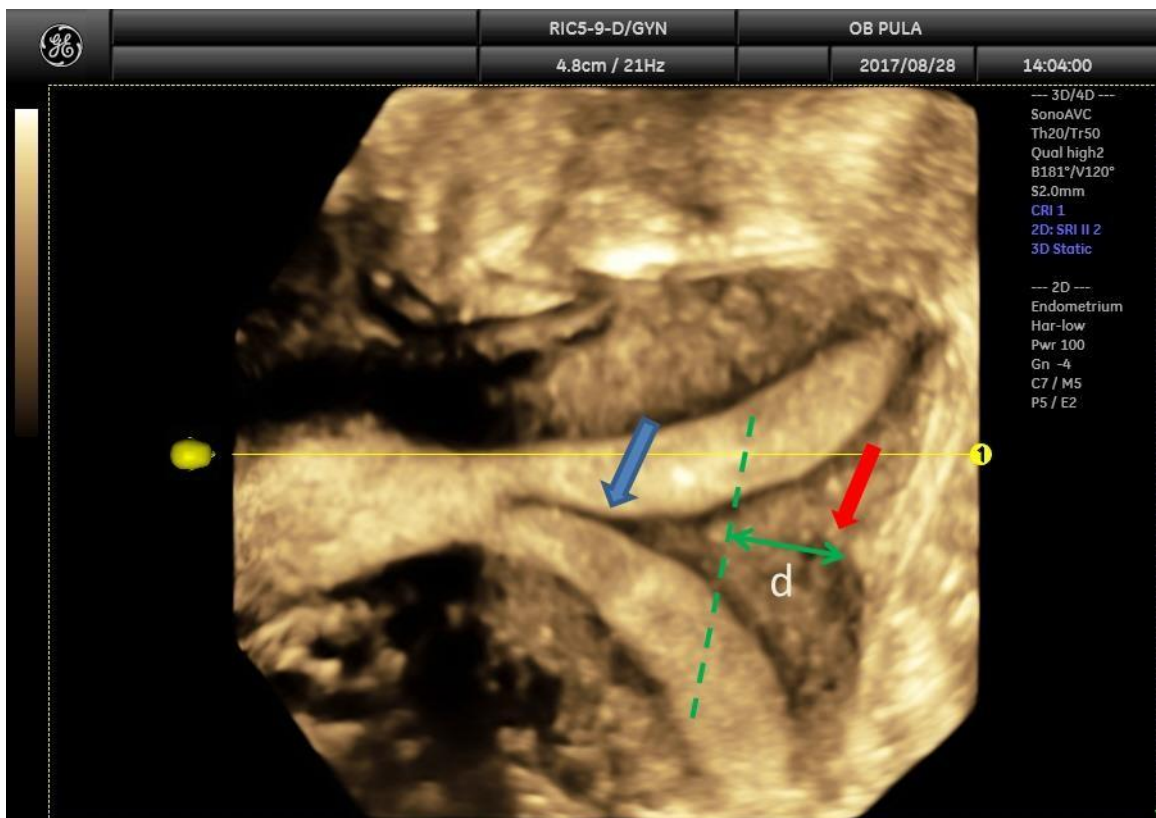
Plavi trokuti označavaju unutrašnju indentaciju čija minimalna debljina iznosi 0,7 kod ESHRE/ESGE, te 1,5mm kod ASRM. Crvena isprekidana linija predstavlja granicu do koje se proteže blagi arkuatni uterus koji, sudeći po rezultatima ove studije, nije anomalija već fiziološka varijacija. TML: Trojano-McCarthy linija spaja unutrašnja tubarna ušća, odnosno lateralne vrhove šupljine maternice u okolnostima kada postoji unutrašnja indentacija.

Za razliku od ASRM, ESRE/ESGE pravila su značajno blaža kada je riječ o dimenzijama unutrašnje indentacije kao definiciji parcijalnog septuma. Naime, 50% debljine miometrija (čija je prosječna debljina 12-14mm) iznosi 6-7mm, što je više nego dvostruko manje u odnosu na ASRM (15mm). Iz tog razloga kut koji indentacija formira u materničnoj šupljini, uzmemo li u obzir da je prosječna interostijalna udaljenost 3 cm, iznosi približno 130 stupnjeva. Uzmemo li u obzir da, sudeći prema rezultatima ove studije, blagi arkuatni oblik relativno često susrećemo i kod žena opće populacije, parcijalni septum dijagnosticiran prema ESHRE/ESGE pravilima mogao bi biti (pre)blizu područja fizioloških varijacija. Tome bi mogle pridonijeti i teškoće u točnom pozicioniranju interostijalne linije, budući da lateralni vrhovi šupljine

maternice, odnosno unutrašnja tubarna ušća u stvarnosti nisu točke već lijevci tako da nije neočekivano, pogotovo kod manje iskusnih ultrasoničara, da pozicioniranje te linije (a time i precizno mjerenje unutrašnje indentacije) može stvarati poteškoće jer greška od nekoliko milimetara pacijenticu iz grupe blago arkuatnog uterusa pozicionira u skupinu s anomalijom maternice tipa parcijalnog septuma. O tome treba voditi računa kada se koristi ESHRE/ESGE sustav koji, prema do sada provedenim istraživanjima ima tendenciju da poveća broj žena s parcijalnim septumom, a time i češću primjenu metroplastike.⁽⁶⁴⁾

Matematički gledano, tek unutrašnja indentacija koja iznosi više od 100% debljine miometrija odgovarala bi ASRM definiciji parcijalno septirane maternice, dok bi manju indentaciju prema ASRM sustavu smatrali arkuatnim uterusom, anomalijom za koju po mišljenju većine kliničara nije potrebna intervencija. Ipak, treba napomenuti da je potencijalni nedostatak ASRM klasifikacije u (pre)strogim kriterijima koja, primjenjuju li se kao indikacija za histeroskopsku metroplastiku, mogu otkloniti taj zahvat i kod onih pacijentica s indentacijom nešto manjom od 1,5 cm premda bi u nekim takvim slučajevima, osobito kada postoji i anamneza habitualnih pobačaja, on mogao biti od koristi.^(53,58)

Sve su to okolnosti zbog kojih će se u kliničkoj praksi, uz odgovarajuću dijagnozu prema jednom od sustava, očekivati i točni metrički pokazatelji kojima se, uostalom, može precizno definirati građa maternice svake pojedine pacijentice: u prvom redu interostijalni razmak, debljina fundalnog miometrija i debljina unutrašnje indentacije, a zatim i duljina cerviksa i šupljina maternice, te debljina lateralne indentacije kada ona postoji (slika 6.3.)



Slika 6.3. Parcijalna bikornijalna maternica sa septumom (ESHRE/ESGE U3c)

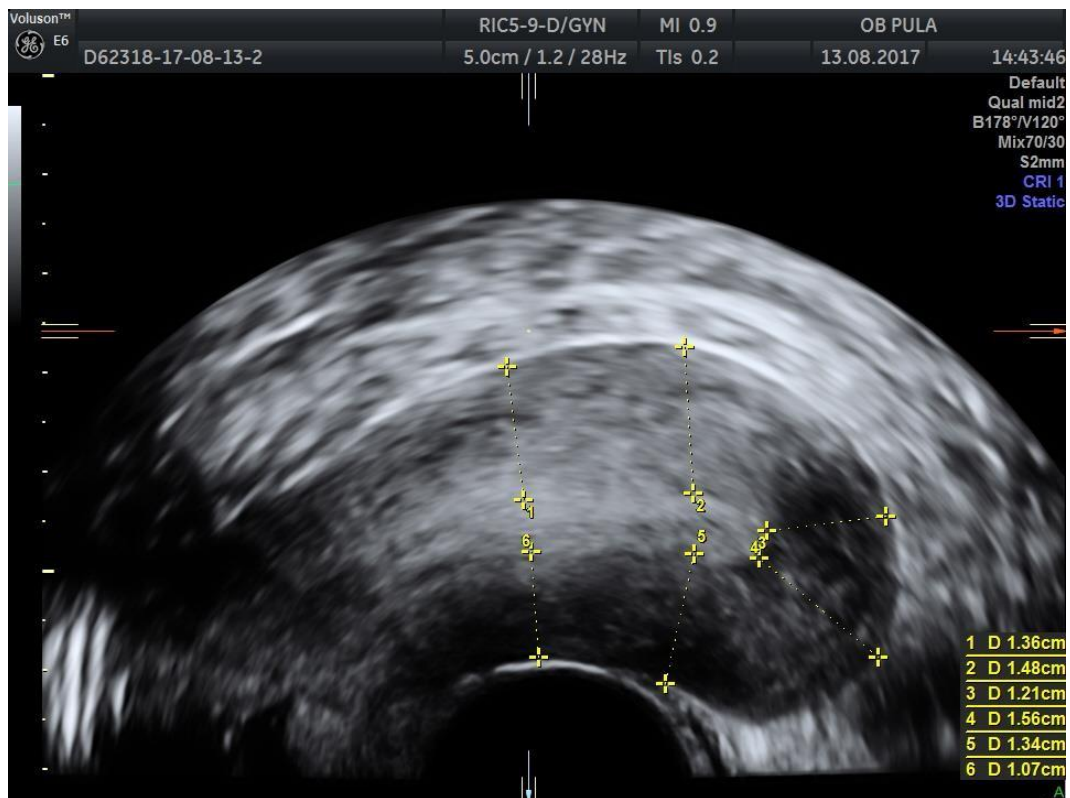
Vanjska indentacija (crvena strelica) spušta se do interostijalne linije, unutrašnja indentacija (plava strelica) formira septum koji se proteže gotovo do unutrašnjeg ušća. Pacijentica je nulipara, u anamnezi ima 3 spontana pobačaja. Planira se histeroskopska metroplastika septuma pri čemu dubina resekcije kojoj treba težiti ne bi trebala prelaziti zelenu isprekidanu liniju budući da preostali dio stjenke maternice (d) ne bi trebao biti tanji od standardne debljine stjenke maternice u nulipara opće populacije izmjerene u ovoj studiji i koja iznosi $12,64 \pm 3$ mm.

Budući da su dimenzije maternica dijela pacijentica s ESHRE/ESGE anomalijom parcijalnog septuma vrlo blizu blago arkuatnog oblika maternice, bilo bi razborito ne poduzimati metroplastiku u takvim okolnostima samo na osnovi tog nalaza, već, pri donošenju odluka treba li učiniti taj zahvat ili on nije nužan, razmotriti još cijeli niz drugih faktora kao što su dubina i širina septuma, reproduktivna anamneza (posebno u pogledu subfertilneta, odnosno habitualnih pobačaja) te više drugih elemenata, što takve i slične kliničke odluke čine toliko složenima.⁽⁶⁵⁾ Uostalom, to čini i dio razloga zbog kojih još uvijek nisu poduzeta stvarno randomizirana istraživanja takvih pacijentica, već samo opservacijske studije, odnosno prospektivno praćenje reproduktivnih ishoda pojedinih podskupina infertilnih pacijentica. Tako su,

npr. Mollo i sur. pratili 132 pacijentice sa sterilitetom nepoznatog uzroka od kojih su kod 42 žene sa septiranim uterusom učinili histeroskopsku metroplastiku.⁽⁶⁶⁾ Utvrdili su kako pacijentice sa septiranim uterusom nakon resekcije septuma imaju bolji fekunditet u odnosu na ostale žene s nepoznatim uzrokom steriliteta. Međutim, autori su, kao uostalom i u drugim sličnim studijama, uspoređivali žene različitih uzroka steriliteta, što treba uzeti u obzir pri tumačenju rezultata.

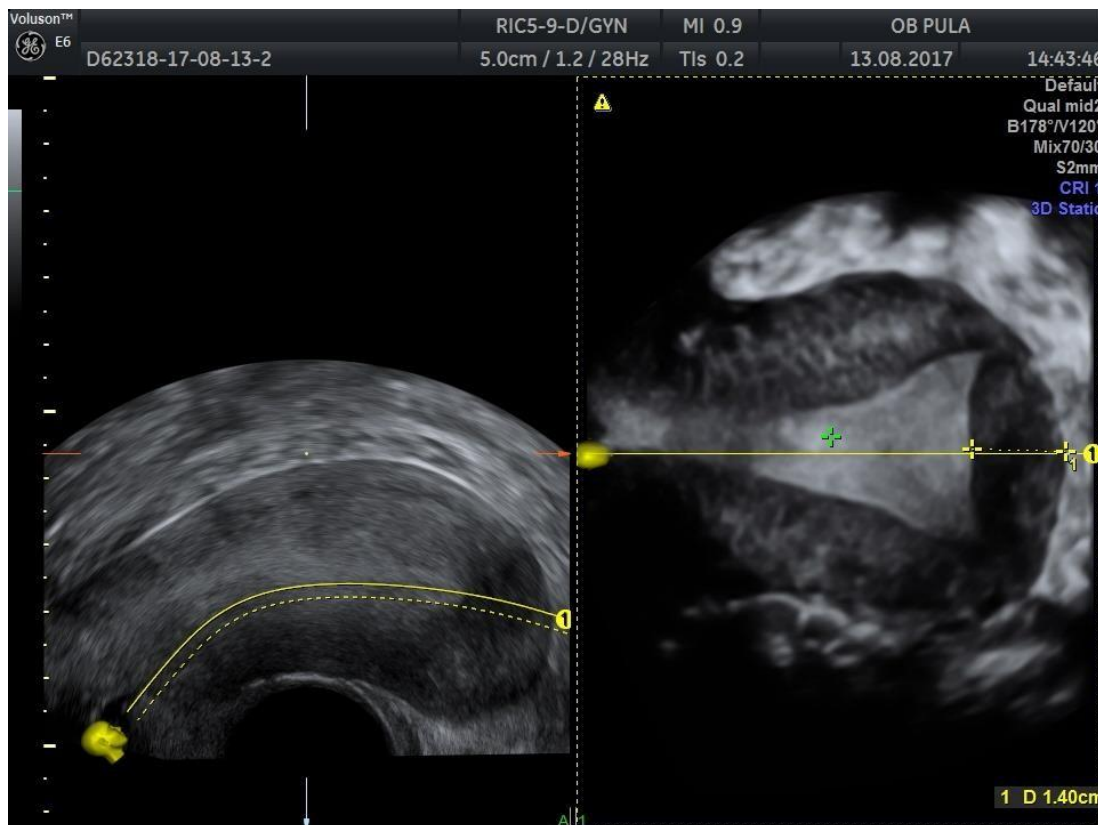
Bez obzira na određene nedostatke do sada provedenih studija (heterogenost ili mali broj ispitanica, retrospektivni dizajn ili nedostatak kontrolne skupine) nedvojbeno je da resekcija septuma maternice kod pacijentica sa sterilitetom ili habitualnim pobačajima značajno poboljšava reproduktivne ishode.^(10,37,40,60) Ti rezultati podupiru hipotezu da septum maternice remeti procese implantacije i rane trudnoće. Naime, septum je građen drugačije od normalnog miometrija (veći udio fibroelastičnog vezivnog tkiva u odnosu na mišićno, abnormalna vaskularizacija) i to je vjerojatno uzrok poremećenog maturacijskog procesa endometrija, što otežava implantaciju i rani embrionalni razvoj. U tih je okolnostima resekcija septuma usmjerena ka restituciji normalne uterine kontraktilnosti i endometrijalne zrelosti, što bi trebalo rezultirati poboljšanim reproduktivnim mogućnostima.⁽⁶⁶⁾

I još nešto o debljini miometrija kao jednoj od bitnih varijabli u ESHRE/ESGE klasifikaciji i potencijalno najslabijoj karici tog sustava. Naime, Ludwin i sur. upozoravaju da debljina miometrija, mjerimo li je u prednjoj i/ili stražnjoj stjenci maternice, predstavlja varijabilnu i nezavisnu varijablu u odnosu na fundalnu indentaciju, što može uzrokovati over-dijagnostiku kongenitalnih malformacija.⁽³¹⁾ Iz tog je razloga više autora upozorilo kako debljinu fundalnog miometrija treba mjeriti na točno određenom mjestu kao što je to učinjeno i u ovoj studiji a to je medijana linija koronalnog presjeka maternice koja je u suštini nastavak medijane linije maternične šupljine. Svako odstupanje od tog pravila moglo bi voditi ka nepreciznom mjerenju debljine maternice i posljedično netočnoj klasifikaciji uterinih anomalija (slike 6.4. i 6.5.)



Slika 6.4. Debljina stjenke maternice mjerena u sagitalnom presjeku

Na prednjoj stjenci (1,2), fundalno (3,4) i stražnjoj stjenci (5,6). Debljina može značajno varirati, u slučaju ove pacijentice od 10,7 do 14,8mm, što može otežati točnu klasifikaciju prema ESHRE/ESGE sustavu.



Slika 6.5. Debljina maternice izmjerena na koronalnom presjeku maternice pomoću Omniview polyline funkcije

Kod pacijentica s prethodne slike na ovom presjeku izmjerena debljina fundalnog miometrija iznosi 14mm ta bi metodologija trebala biti referentna u pogledu utvrđivanja kongenitalnih malformacija kojih u ovom slučaju nema.

Procjena o značaju i eventualnom kirurškom liječenju anomalija maternica u kliničkoj je praksi u većoj mjeri zasnovana na očekivanjima liječnika i njihovih pacijentica, a manje na samoj klasifikaciji. Naime, može se pretpostaviti da oni ginekolozi koji su do sada vjerovali da unutrašnja indentacija fundusa koja se na osnovu ASRM klasifikacije može smatrati arkuatnim uterusom ili malim parcijalnim septumom ima toliki klinički značaj da je treba kirurški tretirati (premda prema ESHRE/ESGE kategorizaciji ne udovoljava kriterijima za septirani uterus jer iznosi manje od 50% debljine miometrija), vjerojatno će to činiti i dalje. S druge strane, liječnici koji drže da manje uterine anomalije nemaju većeg značaja za reproduktivnu sposobnost žene, vjerojatno će ih i dalje ignorirati. No kako živimo u vremenu kada

nastojimo što više primjenjivati medicinu temeljenu na dokazima, bilo bi važno razmotriti do koje bi mjere rezultati dobiveni u ovoj studiji mogli pripomoći boljem razumijevanju i odgovarajućem kliničkom postupanja kada se radi o manjim anomalijama fundalnog područja uterusa. U tom je pogledu usporedba između pojedinih podskupina pacijentica, osobito uvažavanje razlika između nulipara i pluripara, od posebne važnosti.

Kada je riječ o unutrašnjim indentacijama šupljine maternice, pozornost treba obratiti na činjenicu kako su i kada je riječ o fundalnoj i onoj lateralnoj one u većoj mjeri izražene kod nulipara u odnosu na pluripare. Iz toga razloga može se pretpostaviti da indentacije mogu biti u određenoj mjeri rezultat fizioloških obilježja mišićnih i fibroznih vlakana stijenke maternice koji nakon trudnoće i porođaja mogu poprimiti oblik koji se razlikuje od prvotnog. Pri tome valja uzeti u obzir da i kod nulipara i kod pluripara postoje velike varijacije u tom pogledu te se i kod jednih i kod drugih mogu vidjeti brojni prijelazni oblici pa se stoga samo na osnovi postojanja ili nepostojanja unutrašnjih indentacija ne može nedvojbeno zaključivati o paritetu žene.

Sudeći prema mehanizmima embrionalnog razvoja maternice, nije izgledno da lateralna indentacija predstavlja anomaliju Müllerova tipa, već na nju utječu drugi faktori koji sudjeluju u rastu i razvoju tog organa te, kao što je to vidljivo i iz rezultata ove studije, reproduktivna povijest žene. Iz tog se razloga može pretpostaviti da i fundalna indentacija, pogotovo kada je izražena u manjoj mjeri, također ne mora predstavljati anomaliju Müllerova tipa, već poput lateralne, može predstavljati rezultat djelovanja i drugih faktora. U takvim je okolnostima malo izgledno da bismo histeroskopskom resekcijom fundalnog miometrija mogli postići poboljšanje reproduktivnih izgleda, za razliku od istog postupka kod parcijalnog septuma u slučaju kojega možemo očekivati dobar rezultat u tom pogledu. Pri tome bi trebalo voditi računa o podatku o debljini fundalnog miometrija koji prema rezultatima ove studije iznosi 12-14mm. Naime, nakon resekcije debljina preostalog fundalnog miometrija ne bi nikako trebala biti manja od tih vrijednosti, na što upozoravaju i rezultati nedavno objavljenog istraživanja Bajke i sur.⁽⁶⁷⁾ u kojemu je istaknut značaj preciznog mjerenja debljine fundalnog endometrija. U tom je istraživanju koje je obuhvatilo 100 pacijentica utvrđena prosječna debljina fundalnog miometrija od 10,92mm kod nulipara i 12,95mm kod pluripara. Te su vrijednosti vrlo blizu rezultatima koji su

dobiveni u ovoj studiji (12,49mm za nulipare i 13,78mm za pluripare) što govori u prilog dobre reproducibilnosti metode 3D UZV-a. Bajka i sur. na osnovi tih mjerenja predlažu granicu od 18mm debljine fundalnog endometrija (12mm +6mm koji čine 50% debljine fundalnog miometrija) kao dimenziju kod koje prema ESHRE/ESGE klasifikaciji počinje anomalija maternice (parcijalni septum maternice) te smatraju da prilikom histeroskopske resekcije treba težiti postoperativnoj debljini miometrija koja neće biti manja od 12 mm, koliko iznosi prosječna normalna debljina fundalnog miometrija. Međutim, takav je zaključak, premda teorijski prihvatljiv, u praktičnoj primjeni teško provesti budući da prilikom resekcije nije moguće precizno mjeriti debljinu fundalnog miometrija, već se ona može samo otprilike procijeniti po histeroskopsko – laparoskopskoj vizualizaciji maternice. No bez obzira na određene tehničke poteškoće, preoperativna i postoperativna metrička evaluacija fundalne zone miometrija pomoću 3D UZV-a trebala bi biti od praktične koristi i u pogledu indiciranja zahvata i u postoperativnoj objektivizaciji rezultata histeroskopske resekcije septuma maternice.

Rezultati ovog istraživanja mogu se promatrati u svjetlu sve šire zastupljenog mišljenja kako je 3D UZV kod ginekoloških pacijentica, zahvaljujući njegovoj mogućnosti da rekonstruira slikovne presjeke kroz maternicu koji su nedostupni konvencionalnoj 2D tehnici, svoju široku primjenu našao upravo u području detekcije anomalija maternice.^(41,45) Naime, primjena 3D UZV-a u kliničkim okolnostima u kojima je provedena ova studija potvrdila se kao brza i točna metoda detekcije i diferencijacije anomalija maternice, osobito onda kada se u rekonstrukciji i mjerenjima na koronalnom presjeku koriste OmniView i VCI tehnologija obrade prostorne snimke. Te nam tehnologije pružaju sasvim nove mogućnosti kao što je, na primjer, određivanje pozicije unutrašnjeg ušća prilikom razlikovanja infantilnog od T-oblika dismorfnih maternica što je do sada bilo moguće samo na osnovi histeroskopskog nalaza i/ili biopsijom endometrija.

6.5. Važnost primjene trodimenzionalnog ultrazvuka maternice i buduća istraživanja anomalija Müllerova trakta

Dobro je poznato kako u općoj populaciji žena postoje velike varijacije u dimenzijama maternice koje su uvjetovane reproduktivnom dobi i paritetom. U studiji Merza i sur. koja je obuhvatila 765 žena ultrazvučnim mjerenjima utvrđena je dužina maternice od 7,3 cm kod nulipara, 8,3 kod primipara i 9,2 cm kod žena koje su rodile dva i više puta⁽⁵⁹⁾ Za razliku od pariteta, nije primijećena promjena veličine maternice kod žena različite dobi unutar iste paritetne grupe. Međutim, potvrđeno je kako u se u postmenopauzi maternica s vremenom smanjuje, u prvom redu zbog manjeg korpusa uslijed čega se smanjuje i odnos korpusa i cerviksa. Merz i sur. nisu opazili razlike između premenopausalnih žena različitih po paritetu kada se radi o omjeru između korpusa i vrata maternice koji je i kod nulipara i kod primipara iznosio 1,6. približno koliko je ta vrijednost iznosila i u ovoj studiji.

Müllerove anomalije znatno se rjeđe detektiraju u općoj populaciji postmenopausalnih žena nego u reproduktivnoj dobi.⁽⁶¹⁾ Razlog tome može biti u involutivnim promjenama maternice, ograničenim mogućnostima dijagnostičkih metoda i/ili manjem interesu za njihovim otkrivanjem. Ipak, rezultati ove studije upućuju na potrebu daljnjih istraživanja kojima bi se fiziološke promjene maternice uvjetovane dobi i reproduktivnim statusom žene pobliže proučile i razlikovale od značajnih odstupanja od anatomske građe koje smatramo kongenitalnim anomalijama.

Ako se promjene u dimenzijama maternice koje se dešavaju nakon trudnoće i porođaja sagledaju u cjelini, ova je studija potvrdila kako paritet povećava dužinu cervika i šupljine maternice te debljinu miometrija, i to nije nikakva novost. Naime, poznato je kako tijekom trudnoće glatko mišićno tkivo maternice prolazi kroz procese hipertrofije i hiperplazije. No ono što je zanimljivo, da paritet, sudeći po mjerenjima unutrašnjih indentacija kod pacijentica obuhvaćenih ovom studijom, do neke mjere mijenja oblik šupljine maternice, i to na način da je ona kod žena koje su rađale u lateralnom, a osobito u fundalnom segmentu u prosjeku manje konkavna u odnosu na nulipare. Hipotetski gledano, to može biti posljedica istezanja mišićnih vlakana tijekom trudnoće i porođaja nakon čega se tkivo miometrija izravna i ne vraća u

potpunosti u početni, zakrivljeni oblik. Premda se radi o razmjerno malenim razlikama, one nam mogu pomoći kada se radi o razumijevanju i tumačenju manjih varijacija fundalnog područja maternice kao što je to blagi arkuatni oblik maternice i njihovom razlikovanju od anomalija Müllerova trakta, u prvom redu dismornog uterusa arkuatnog tipa (U1c) i parcijalnog septuma (U2a) koji su posljedica nepotpune resorpcije pregrade koja je nastale nakon spajanja Müllerovih cijevi. Izgleda da se kod blagog arkuatnog oblika fundalne zone materišta koji se češće sreće u nulipara (u kojih je više izražena i lateralna indentacija što se ni na koji način ne može dovesti u vezu s neadekvatnom resorpcijom pregrade tijekom embrionalnog razvoja), radi o fiziološkom obilježju, uvjetno rečeno, nepotpuno razvijene maternice, a ne o Müllerovoj anomaliji. Ta bi hipoteza mogla biti osnova za tumačenje blagog arkuatnog oblika materišta kao fiziološke varijacije i potvrda stava znatnog broja kliničara kako arkuatni oblik uterusa, sve dok veličina unutrašnje indentacije ne prelazi 50% debljine stjenke, ne predstavlja anomaliju i ne bi trebao imati utjecaja na reproduktivno zdravlje žene, a time naravno i ne predstavlja indikaciju za histeroskopsku resekciju.⁽⁶⁷⁾ Uostalom, ESHRE/ESGE klasifikacija arkuatni uterus ne izdvaja kao posebnu skupinu anomalija Müllerova trakta (premda dozvoljava njegovo svrstavanje i dalje istraživanje u skupini dismornih uterusa), za razliku od ASRM koja ga klasificira kao posebnu skupinu (tip VI, slika 1.2).

Ta bi zapažanja mogla biti od koristi u evaluaciji i planiranju liječenja žena s reproduktivnim poteškoćama (infertilitet ili anamneza habitualnih pobačaja) koje su u najvećem broju slučajeva multifaktorijalne geneze i kod kojih bi histeroskopska resekcija blagog arkuatnog oblika maternice, ma koliko ona privlačna bila u očima liječnika i pacijentice, u pogledu rješavanja reproduktivnih poteškoća mogla donijeti više štete negoli koristi s obzirom na destrukciju dijela endometrija i stjenke uterusa koja je neminovna kod te operacije.

Dijagnostičku vrijednost 3D UZV-a u pogledu kongenitalnih malformacija maternice dobro je sagledati u okolnostima gdje tzv. zlatni standard u kliničkoj praksi još uvijek za mnoge ustanove predstavlja kombinacija histeroskopije i laparoskopije, zahvata koji iziskuju hospitalizaciju i koje prate potencijalno ozbiljne komplikacije. Potvrdi li se osjetljivost i specifičnost 3D UZV-a u pogledu detekcije i razlikovanja

uterinih anomalija i u široj kliničkoj primjeni, operacijski će zahvati biti rezervirani samo za liječenje i/ili u okolnostima kada uz kongenitalne anomalije postoje i druge okolnosti koje ih indiciraju (npr. endometriozu).

U ovoj studiji primijećeni su i određeni nedostaci koji se tiču 3D UZV pregleda maternice. U prvom redu to je loša kvaliteta 2D snimke na osnovi koje su, posve razumljivo, i 3D snimke smanjene rezolucije, što otežava njihovu analizu.⁽⁶⁸⁾ Problem ove metode čine i artefakti čije razlikovanje iziskuje određeno iskustvo u praktičnoj primjeni, nedostaci u standardizaciji u preuzimanju, manipulaciji i prikazivanju 3D volumena,⁽⁵³⁾ te razmjerno duga krivulja učenja. Sve te poteškoće i potreba za podešavanjem kvalitete slike koja iziskuje trening i vrijeme otklanjaju dio liječnika praktičara od primjene te metode čak i onda kada im je dostupna sofisticirana aparatura. No nije li toga bilo i kada se radi o primjeni UZV-a i u drugim područjima ginekologije i opstetricije?

U svakodnevnoj kliničkoj primjeni ova se metoda može s uspjehom koristiti u evaluaciji infertiliteta; velik je broj žena koji zbog nemogućnosti začeća ili habitualnih pobačaja traži liječničku pomoć, od kojih značajan broj ima Müllerove anomalije. Međutim, sve veća dostupnost 3D UZV uređaja otvara mogućnost i njezine primjene u općoj, neselektiranoj populaciji. Naime, radi se o razmjerno jednostavnoj i neinvazivnoj metodi koja omogućuje probir i u pacijentica niskog rizika jer se neke anomalije mogu uspješno tretirati i prije nego nastupe reproduktivne poteškoće. Uz to, poznato je kako genitalne malformacije mogu biti udružene s kongenitalnim anomalijama drugih organa, u prvom redu bubrega i mokraćnog trakta⁽⁶⁹⁾ te je i u tom pogledu pravovremeno otkrivanje uterinih anomalija od koristi.

O sigurnosti primjene ultrazvuka provedena su brojna istraživanja i, koliko je do sada poznato, nije nikada utvrđeno štetnih bioefekata prilikom ekspozicije dijagnostičkog ultrazvuka,⁽⁶⁸⁾ no nije isključeno da se određeni štetni učinci s vremenom mogu uočiti. U tom je pogledu važno ultrazvuk primjenjivati u onim okolnostima kada se očekuju značajno veći benefiti za pacijenta u odnosu na potencijalne rizike. Jednako tako dobro je minimalizirati vrijeme ekspozicije, budući da se na taj način umanjuju eventualni štetni efekti (termalni učinak, kavitacija). Poštujući ta načela, primjena 3D UZV-a u općoj populaciji radi detekcije uterinih

anomalija ima smisla iz nekoliko razloga. Prvo, učestalost anomalija Müllerova tipa, drugo, parcijalni septum kao najčešća anomalija s potencijalno značajnim utjecajem reproduktivno zdravlje može se efikasno liječiti i, treće, pretragu 3D UZV-a moguće je učiniti na način da se skрати vrijeme ekspozicije za pacijenticu jer se 3D volumen, za razliku od 2D UZV pretrage, može snimiti i naknadno analizirati iz memorije UZV aparata i to s većom preciznošću u odnosu na 2D UZV pregled.⁽⁷⁰⁾ Sve su to razlozi koji mogućnost primjene 3D UZV-a kao metode probira kod zdravih žena čine vrlo izglednom. Ograničavajući faktor mogao bi biti, pored dostupnosti uređaja, edukacija i iskustvo ispitivača s obzirom na razmjerno dugo vrijeme potrebno da se ova pretraga nauči izvoditi. Ipak, taj se nedostatak, barem u nekoj mjeri, može prevladati revizijom snimljenih volumena koje liječnici mogu slati na drugo mišljenje prema principima telemedicine, na isti način na koji surađuju i reanaliziraju nalaze patolozi ili radiolozi. No bez obzira na navedene nedostatke, izgledna je mogućnost da će u skorijoj budućnosti metoda 3D UZV analize maternice na 3D koronalnom presjeku postati dominantom slikovnom analizom tog organa, i to ne samo u pogledu kongenitalnih anomalija već i brojnih drugih stečenih poremećaja poput mioma, endometrijalnih polipa, adenomioze i malignih neoplazmi.

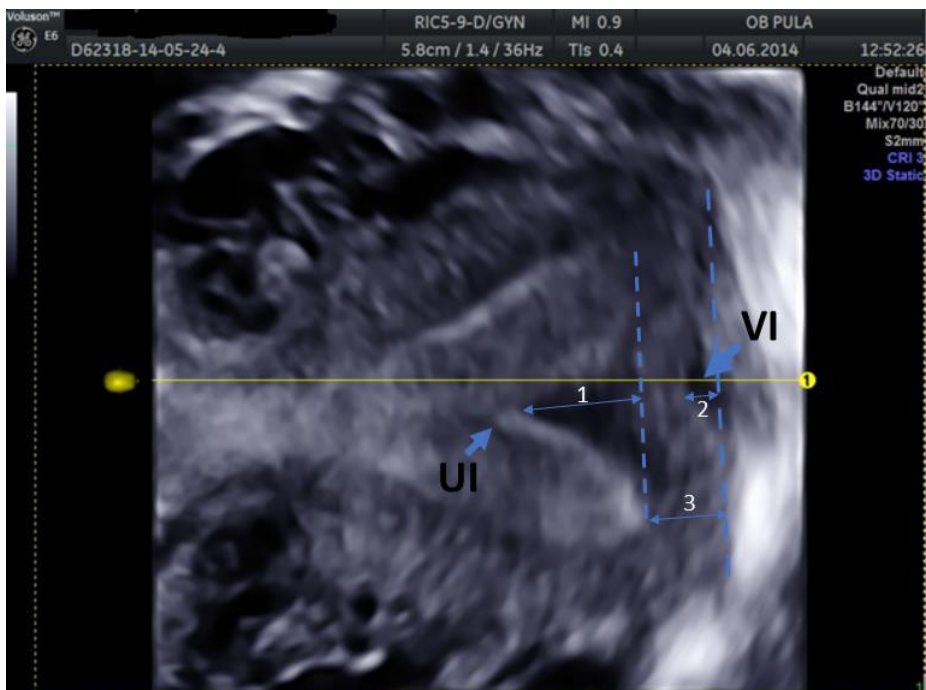
I na kraju, valja istaknuti da rezultati ovog istraživanja i iskustva stečena u njihovu prikupljanju svjedoče da 3D TVS UZV tehnologija predstavlja velik iskorak u dijagnostici, diferencijaciji i klasifikaciji anomalija maternice. Njezina vrijednost je i u tome što nam pruža mogućnost neinvazivnog praćenja reproduktivnih ishoda i načina liječenja pojedinih anomalija, pa će biti moguće s vremenom unaprijediti preporuke i smjernice za njihovu dijagnostiku i liječenje.⁽⁷¹⁾

7. PRIKAZI SLUČAJEVA

7.1. Dijagnoza i liječenje parcijalnog septuma maternice nakon spontanog pobačaja

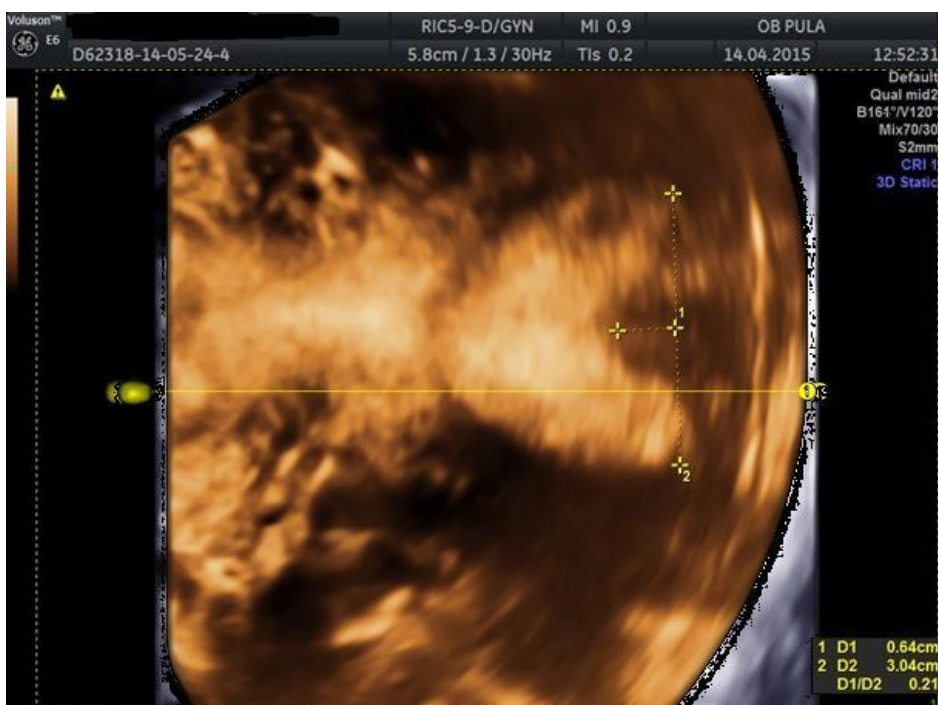
Pacijentica stara 37 godina javila se u ginekološku ambulantu zbog krvarenja uslijed spontanog pobačaja u 6. tjednu amenoreje. Do tada je već imala jedan pobačaj, također u prvom trimestru, a imala je i jedan ročni, uredan porođaj iz nekomplikirane trudnoće. Kliničkim praćenjem i na osnovi serijskog određivanja beta-HCG-a utvrđen je kompletan spontani pobačaj. Tadašnji i svi prethodni 2D UZV nalazi nisu upućivali na anomaliju maternice. Međutim, na 3D koronalnom presjeku dobivenom pomoću 3D UZV TVS koji je učinjen 3 tjedna nakon pobačaja dijagnosticirana je anomalija maternice Mullerova tipa parcijalnog septuma (ESHRE-ESGE U2a). Naime, dubina unutrašnje indentacije od 21mm iznosila je značajno više od 7mm koliko je bila polovica debljine stjenke maternice, ali vanjska indentacija od 4mm nije zadovoljavala uvjete za bikorporealnu anomaliju (slika 7.1.).

Na osnovi nalaza 3D UZV-a utvrđena je indikacija za operativno liječenje te je 5 mjeseci nakon spontanog pobačaja učinjena histeroskopska resekcija većeg dijela septuma (do šireg dijela baze) uz laparoskopski nadzor. Zbog postojanja manje vanjske indentacije i relativno široke baze septum nije u cjelosti prerezan. Kontrolni 3D UZV pregled utvrdio je smanjenje unutrašnje indentacije koja je iznosila 6,4 mm (slika 7.2.). 10 mjeseci nakon histeroskopske metroplastike pacijentica je zaniжела i nakon uredne trudnoće rodila u 39. tjednu gestacije dijete teško 2950g.



Slika 7.1. Parcijalni septum (U2a), preoperativni nalaz

Unutrašnja indentacija (UI) dubine 1,32mm (1), manja vanjska indentacija (VI) dubine 4 mm (2), debljina stjenke maternice 14 mm (3).



Slika 7.2. Parcijalni septum – postoperativni nalaz

D1 – interostijalni razmak, D2 – unutrašnja indentacija

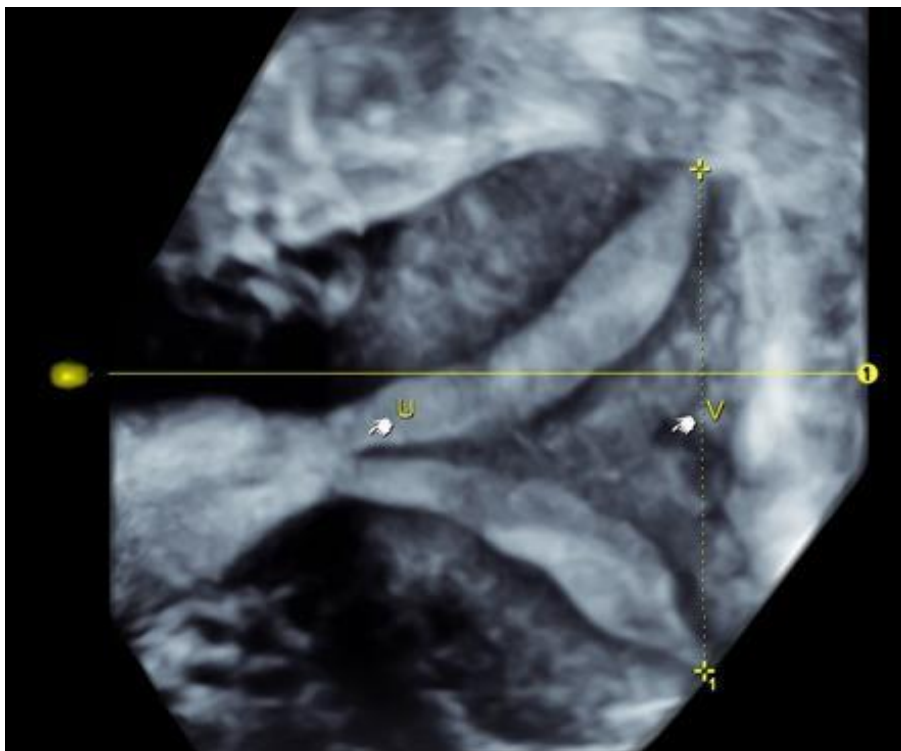
Slučaj ove pacijentice odabran je kao interesantan za prikaz u okvirima ove disertacije iz dva razloga. Kao prvo, radilo se o manjoj, do tada neotkrivenoj anomaliji maternice koju smo otkrili gotovo slučajno, na pregledu nakon spontanog pobačaja. Time smo još jedanput potvrdili koliko je važno ženama nakon dva ili više pobačaja učiniti UZV pregled i to da, ako je ikako moguće, na 3D koronalnom presjeku analizirati vanjsku i unutrašnju konturu maternice. Na taj način otkrit ćemo anomaliju Mullerova tipa, ako postoji, što je manje vjerojatno poslužimo li se samo 2D UZV-om, i svakako povoljnije za pacijenticu u odnosu na histeroskopiju i/ili laparoskopiju s obzirom na njihovu invazivnost. I drugo, sretna je okolnost da se parcijalni septum - koji ujedno predstavlja i jednu od najčešćih anomalija - dade uspješno liječiti, o čemu svjedoči i uspješno ostvarena trudnoća ove pacijentice nakon histeroskopske resekcije septuma.

7.2. Histeroskopska metroplastika kod pacijentice s potpunim septumom parcijalne bikorporealne maternice i anamnezom habitualnog pobačaja.

Pacijentica stara 29 godina javila se u našu ustanovu zbog sumnje na anomaliju maternice postavljenu na osnovi 2D UZV pregleda. Prethodno je u tri navrata zanjela, no sve su trudnoće završile spontanim pobačajima u prvom trimestru. Radilo se o inače zdravoj ženi koja do tada, izuzev spontanih pobačaja, nije imala nikakvih zdravstvenih problema.

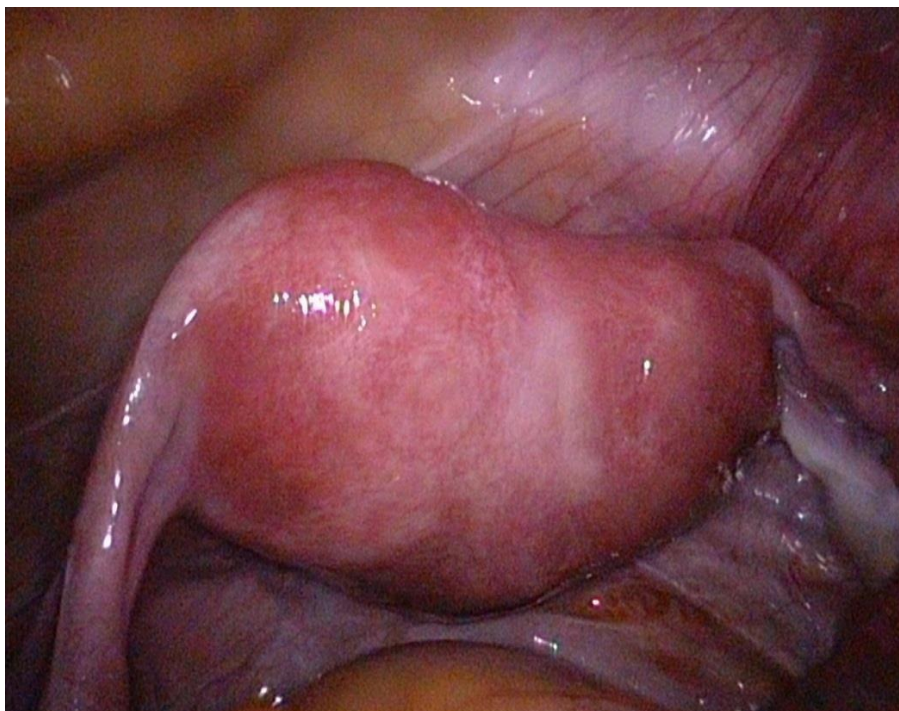
Dijagnoza i klasifikacija anomalije Müllerova trakta učinjena je na koronalnom presjeku maternice dobivenom pomoću 3D UZV-a (slika 7.3.). Radilo se o kombiniranoj anomaliji parcijalne bikorporealne maternice s potpunim septumom (ESHRE/ESGE U3c). Bikorporealne maternice u pravilu se ne operiraju, ali u ovom slučaju radilo se o kombiniranoj anomaliji kod koje je vanjska indentacija bila je razmjerno malena u odnosu na septum koji je dosizao gotovo do samog unutrašnjeg ušća i po svemu sudeći predstavlja uzrok habitualnih pobačaja. Iz tog se razloga pristupilo histeroskopskoj metroplastici koja je učinjena usporedo s dijagnostičkom laparoskopijom (slika 7.4.) Bipolarnim resektoskopom septum je odstranjen sve do široke baze u fundusu. Intraoperativno kvarenje kupirano je primjenom 20 i.j. oksitocina i.v. te aplikacijom tablete 400 mg misoprostola rektalno. Postoperativnih komplikacija nije bilo i pacijentica je otpuštena iz bolnice treći dan po zahvatu. 3D UZV pregled učinjen mjesec dana nakon operacije potvrdio je potpunu resekciju septuma, a debljina fundalnog miometrija nakon resekcije iznosila je 13mm (slika 7.5.)

Slučaj o kojemu je riječ ilustrira važnost traganja za anomalijama maternice u okolnostima opetovanih pobačaja. Nadalje, on zorno pokazuje u kojoj su mjeri precizna mjerenja maternice na koronalnom presjeku bitna u klasifikaciji anomalija maternice, planiranju operativnog liječenja i postoperativnoj evaluaciji. I na kraju ono najvažnije: trud u otkrivanju septuma maternice i njegovo uspješno odstranjivanje otvaraju put prema izbjegavanju komplikacija i ostvarenju uspješne trudnoće, čemu se, sudeći po postoperativnom nalazu, može nadati i ova pacijentica.

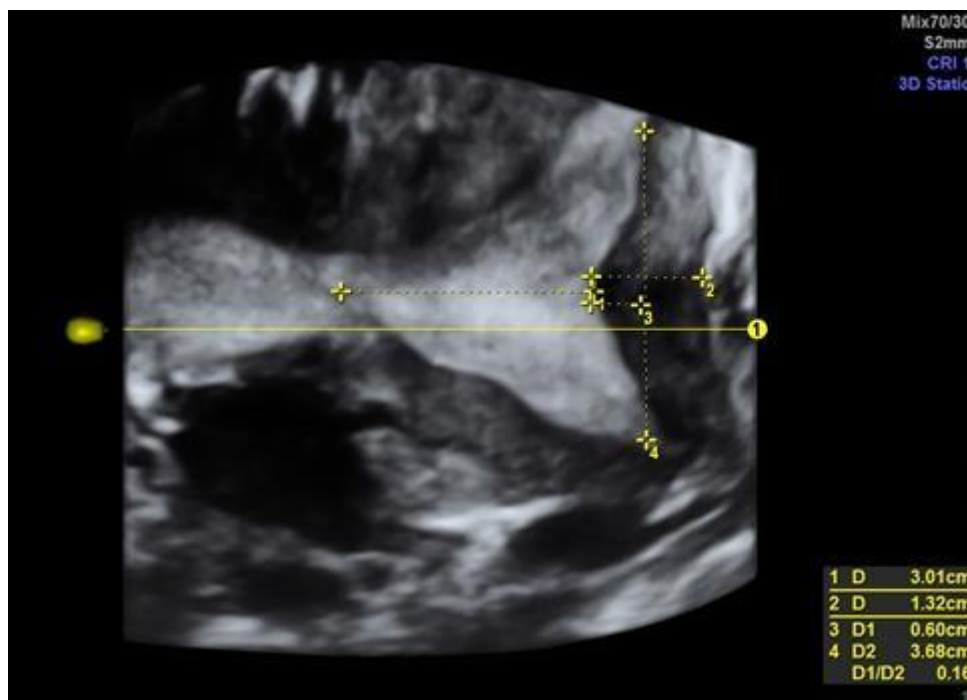


Slika 7.3. Parcijalna bikorporealna maternica s kompletnim septumom

Vanjska fundalna indentacija (V) dopire ispod interostijalne linije, septum maternice proteže se sve do unutrašnjeg ušća (U).



Slika 7.4. Laparoskopski prikaz parcijalne bikorporealne maternice.



Slika 7.5. Stanje nakon resekcije septuma: *Dužina šupljine maternice od unutrašnjeg ušća do fundusa iznosi 30,1 mm, debljina fundalnog miometrija 13,2 mm, interostijalni razmak 36,8 mm, a dubina unutrašnje indentacije 6 mm.*

8. ZAKLJUČAK

1. Koronalni presjek maternice dobiven pomoću trodimenzionalnog ultrazvuka omogućava brzu i točnu dijagnozu anomalija Müllerova tipa, što je od osobitog značaja za infertilne pacijentice kod kojih je njihova incidencija, sudeći po rezultatima ovog istraživanja, tri puta veća u odnosu na neselektiranu populaciju (14,4% prema 4,6%).

2. Dismorfne i parcijalno septirane maternice najčešće su kongenitalne anomalije koje ukupno čine 69% svih anomalija maternice,

3. Učestalost blagog arkuatnog oblika maternice bila je podjednaka u obje skupine ispitanica, stoga je vrlo vjerojatno kako unutrašnja indentacija šupljine maternice manja od 20% interostijalnog razmaka predstavlja fiziološku varijaciju, a ne anomaliju maternice.

4. Subfertilne pacijentice u odnosu na neselektiranu populaciju imaju kraću duljinu šupljine maternice i veću unutrašnju indentaciju, što rezultira manjom ukupnom površinom endometrijalne šupljine.

5. Za razliku od nulipara multipare imaju manje maternice (imaju kraću duljinu materišta i manju debljina miometrija), te značajno manju fundalnu i lateralnu indentaciju, međutim K/C omjer nulipara i pluripara u ovom istraživanju nije se znatnije razlikovao.

6. Prilikom histeroskopske operacije septuma maternice trebalo bi težiti da debljina miometrija u fundusu nakon resekcije ostane najmanje 12-14 mm jer toliko iznosi prosječna vrijednost debljine stjenke maternice u općoj populaciji.

7. Rezultati i ove studije upućuju na velike varijacije u obliku i dimenzijama materišta, zbog čega prilikom određivanja i diferencijacije pojedinih anomalija prednost valja dati mjerenjima udaljenosti između referentnih točaka maternice umjesto subjektivne procjene ispitivača. Prospektivne studije većeg broja ispitanica koje bi utvrdile standardne vrijednosti dimenzija i oblika maternice te njihove razlike u odnosu na dob, paritet i druge čimbenike bile bi u kliničkoj praksi od velike koristi.

9. SAŽETAK

Cilj. Ova je studija imala za cilj utvrditi mogućnosti otkrivanja i diferencijacije uterinih anomalija Müllerova tipa na koronalnom presjeku maternice dobivenom pomoću trodimenzionalnog transvaginalnog ultrazvuka.

Dizajn studije. Ovo prospektivno, nerandomizirano istraživanje obuhvatilo je dvije skupine žena u reproduktivnoj dobi, 114 pacijentica klinike za liječenje infertiliteta i 196 ispitanica neselektirane populacije. Dvije su skupine pacijentica uspoređivane prema dimenzijama uterusa i pojavnosti anomalija. Svakoj je pacijentici pomoću trodimenzionalne transvaginalne sonografije načinjen koronalni presjek maternice na kojemu su izmjerene sljedeće dimenzije: dužina šupljine maternice od unutrašnjeg cervikalnog ušća do fundusa, razmak između tubarnih ušća, debljina fundalnog miometrija, fundalna i lateralna indentacija šupljine maternice te omjer dužina trupa i vrata maternice. Određivanje i klasifikacija anomalija maternice učinjeno je na osnovi ESHRE/ESGE klasifikacije.

Rezultati. Ukupno je nađeno 25 ispitanica (8%) s anomalijama maternice Müllerova tipa. U grupi neselektiranih pacijentica otkriveno je 9 (4,6%) anomalija, a u skupini subfertilnih pacijentica 16 (14,4%), što je trostruko veća pojavnost ($p < 0,001$). U obje skupine najčešće su anomalije iz skupine dismorfni uterusa (U1) i parcijalnih septuma (U2a) koje ukupno čine 69% svih anomalija. Nisu opažene značajne razlike u pojavnosti blagog arkuatnog oblika fundusa šupljine maternice (unutrašnja indentacija 10 do 20% interostijalnog razmaka) kod subfertilnih pacijentica u odnosu na opću populaciju.

U skupini infertilnih pacijentica zabilježena je manja udaljenosti od unutrašnjeg ušća do fundusa ($p < 0,01$) i veća dubina fundalnog indentacije ($p < 0,05$) nego u ispitanica neselektirane populacije, dok u pogledu interostalnog razmaka i debljine fundalnog miometrija nisu primijećene razlike. Utvrđeno je da pluripare imaju veću debljinu fundalnog miometrija, dužu šupljinu maternice i jače izraženu fundalnu i lateralnu indentaciju u odnosu na nulipare, međutim nisu opažene značajnije razlike u interostijalnoj udaljenosti i odnosu duljine trupa i vrata maternice.

Zaključak. Koronalni presjek maternice dobiven pomoću trodimenzionalnog ultrazvuka omogućava brzu i točnu dijagnozu anomalija Müllerova tipa, što je od osobitog značaja za infertilne pacijentice kod kojih je njihova učestalost višestruko veća u odnosu na opću populaciju. Blagi arkuatni oblik uterusa, sudeći po njegovoj učestalosti i podjednakoj pojavnosti u obje skupine pacijentica, najvjerojatnije predstavlja fiziološku varijaciju, a ne anomaliju maternice Müllerova tipa. Prilikom histeroskopske operacije septuma maternice trebalo bi težiti da debljina miometrija u fundusu nakon resekcije ostane najmanje 12-14 mm budući da toliko iznosi prosječna vrijednost debljine stijenke maternice u općoj populaciji. Rezultati i ove studije upućuju na velike varijacije u obliku i dimenzijama materišta, zbog čega prilikom određivanja i diferencijacije pojedinih anomalija prednost valja dati mjerenjima udaljenosti između referentnih točaka maternice umjesto subjektivne procjene ispitivača.

Ključne riječi: Trodimenzionalni transvaginalni ultrazvuk, anomalije Müllerovih kanala, ESHRE/ESGE klasifikacija uterinih anomalija

10.SUMMARY

Purpose

To evaluate the possibility of detection and differentiation of Müllerian uterine anomalies on the basis of coronal plane obtained by three-dimensional transvaginal ultrasonography

Materials and Methods

This prospective nonrandomized study enrolled 310 non-pregnant women who underwent three-dimensional ultrasound examination. The patients were divided into two groups: subfertile and unselected women and were compared by the prevalence of congenital uterine malformations. Each examination was followed by the reconstructed three-dimensional images in the coronal plan with visualization of both fallopian tube ostia and internal cervical os. Several measurements were taken from the reconstructed picture of uterus: the length of the uterine cavity as a distance from the level of the internal os to the fundus, distance between the two internal tubal ostia, fundal wall thickness, thickness of fundal concavity in relation to interostial line resulting in depth of fundal cavity indentation, lateral wall indentation and uterine corpus/cervix ratio. Uterine malformations were classified on the basis of the ESHRE/ESGE consensus on the classification of female genital tract congenital anomalies.

Results

We diagnosed Müllerian duct anomalies in 25 patients (8%). In the group of subfertile patients the number of assessed anomalies was significantly higher (16; 14.4%) as compared to the unselected patients (9; 4.6%). The most common anomalies in both groups were those from the Class U1 or dysmorphic uterus and partially septate uterus. Although the prevalence of uterine anomalies was increased in the infertile patients, there was no difference in the prevalence of uterus with mild arcuate appearance between the groups. In the group of subfertile patients the length of uterine cavity was decrease as compared to the unselected women. This difference was also visible in the case of nulliparous women from both groups. On the other hand, the

thickness of fundal myometrium, the distance between the two internal tubal ostia and corpus to cervix ratio did not vary among patients. It was found that pluripers have a greater thickness of the fundal myometrium, longer uterine cavity length and stronger pronounced fundal and lateral indentations of uterine cavity than nulliparous, but significant differences in the distance between internal tubal ostia and corpus to cervix ratio were not observed.

Conclusion

Coronal plane of the uterus obtained by three-dimensional ultrasound represents a feasible and accurate technique for the detection and differentiation of congenital uterine malformations. Three-dimensional reconstructed coronal view could be used for the additional measurement of different uterine dimensions which were shown to differ between subfertile patients and the control group and according to the parity. Although 3D-US has already been proposed as reasonable choice in the assessment of the uterine cavity in patients with a suspected uterine anomaly seen on conventional 2D scan, this method could also be used in the evaluation and screening of low risk patients since some of the anomalies could be successfully treated even before the onset of reproductive problems.

Key words

Coronal plane, 3D UZV, congenital uterine malformations

10. LITERATURA

1. Ott DJ, Fayed JA, Zagoria RJ, eds. Congenital anomalies. Hysterosalpingography: a text and atlas. Baltimore: MD: Williams & Wilkins, 1998. 59-69.
2. Saravelos SH, Jayaprakasan K, Ojha K, Li Tin-Chiu. Assessment of the uterus with three-dimensional ultrasound in women undergoing ART Hum Reprod Update 2017;23(2):188-210.
3. Amesse LS, Amesse TP. Congenital Anomalies of the Female Reproductive Tract. In: Falcone T, Hurd WW (eds): Clinical Reproductive Medicine and Surgery. Philadelphia: Mosby, 2007: 171-8.
4. Chandler TM1, Machan LS, Cooperberg PL, Harris AC, Chang SD. Müllerian duct anomalies: from diagnosis to intervention. Br J Radiol 2009;82:1034-1042.
5. Epelman M, Dinan D, Gee MS, Servaes S, Lee EY, Darge K. Müllerian duct and related anomalies in children and adolescents. Magn Reson Imaging Clin N Am. 2013 Nov;21(4):773-89.
6. Acien P, Acien M. The presentation and management of complex female genital malformations. Hum Reprod Update 2016;22:48-69
7. Amesse LS, Plaff-Amesse T. Congenital Anomalies of the Female Reproductive Tract. In: Clinical and reproductive medicine and surgery, Falcone T, Hurd WW ed. Mosby, Philadelphia 2007;171-183.
8. Acien P, Acien M, Sanchez-Ferrer ML. Müllerian anomalies “without a classification”: from the didelphys-unicollis uterus to the bicervical uterus with or without septate vagina. Fertil Steril 2009;91(6):2370-75.
9. Acien P, Acien M, Sanchez-Ferrer M. Complex malformations of the female genital tract. New types and revision of classification. Hum Reprod 2004;19:2377-2384.
10. Abuzeid MI, Imam M, Sakel K, Mitwally M, et al. Reproductive Outcome after hysteroscopic metroplasty in women with primary infertility. Fertil Steril. 2007;88(Suppl. 1):S108–109.

11. Chan YY1, Jayaprakasan K, Zamora J, Thornton JG, Raine-Fenning N, Coomarasamy A. The prevalence of congenital uterine anomalies in unselected and high-risk populations: a systematic review. *Human Reproduction Update* 2011; 17: 761-771.
12. 67. Saravelos SH, Cocksedge KA, Li TC. Prevalence and diagnosis of congenital uterine anomalies in women with reproductive failure: a critical appraisal. *Human Reproduction Update* 2008;14(5):415-429.
13. Lin PC1 Reproductive outcomes in women with uterine anomalies. *J Womens Health (Larchmt)*. 2004 Jan-Feb;13(1):33-9.
14. Woelfer B, Salim R, Banerjee S, Elson J, Regan L, Jurkovic D. Reproductive outcomes in women with congenital uterine anomalies detected by three-dimensional ultrasound screening.
15. Sørensen SS, Trauelsen AG. Obstetric implications of minor müllerian anomalies in oligomenorrhoeic women. *Am J Obstet Gynecol*. 1987 May;156(5):1112-8.
16. Venetis CA, Papadopoulos SP, Campo R, Gordts S, Tarlatzis BC, Grimbizis GF. Clinical implications of congenital uterine anomalies: a meta-analysis of comparative studies. *Reprod Biomed Online*. 2014 Dec;29(6):665-83.
17. Acien P, Acien MI. The history of female genital tract malformation classifications and proposal of an updated system. *Hum Reprod Update* 2011;17:693-705.
18. Jayaprakasan K., Chan Y, Sur S, Deb S, Clewes JS, Raine-Fenning NJ. Prevalence of uterine anomalies and their impact on early pregnancy in women conceiving after assisted reproduction treatment. *Ultrasound Obstet Gynecol*, 2011;37: 727–732.
19. Sarvelos SH, Cocksedge KA, Li T-C. Prevalence and diagnosis of congenital uterine anomalies in woman with reproductive failure: a critical appraisal. *Hum Reprod Update* 2008;14:415-419.
20. Kupesic S, Kurjak A, Skenderovic S, Bjelos D. Screening for uterine abnormalities by three-dimensional ultrasound improves perinatal outcome. *J Perinat Med*. 2002;30:9-17.

21. Tomazevic T, Ban-Frangez H, Ribic-Pucelj M, Premru-Srsen T, Verdenik I. Small uterine septum is an important risk variable for preterm birth. *Eur J Obstet Gynecol Reprod Biol* 2006;135:154-157.
22. Oppelt P, Renner SP, Brucker S, Strissel PL, Strick R, Oppelt PG, Doerr HG, Schott GE, Hucke J, Wallwiener D et al. The VUCAM (Vagina Cervix Uterus Adnex Associated Malformations). *Fertil Steril* 2005;84:1493-1497.
23. Society, American Fertility. The American Fertility Society classification of adnexal adhesions, distal tubal occlusion, tubal occlusion secondary to tubal ligation, tubal pregnancies, müllerian anomalies and intrauterine adhesions . *Fertil Steril* 1988;49:944-955.
24. Grimbizis GF, Gordts S, Di Spiezio Sardo A, Brucker S, De Angelis C, Gergolet M, Li TC, Tanos V, Brölmann H, Gianaroli L, Campo R. The ESHRE-ESGE consensus on the classification of female genital tract congenital anomalies. *Gynecol Sur* 2013;10:199-212.
25. Chan YY, Jayaprakasan K, Tan A, Thornton JG, Coomarasamy A, Raine-Fenning NJ. Reproductive outcomes in women with congenital uterine anomalies: a systematic review. *Ultrasound Obstet Gynecol* 2011; 38:371-382.
26. Zanetti E, Ferrari LR, Rossi G, Classification and radiographic features of uterine malformatios: In *Hysterosalpingography: a text and atlas*. 2nd ed. Baltimore, Md: Williams & Wilkins, 1998:59-69.
27. Troiano RN, McCarthy SM. Müllerian duct anomalies: Imaging and clinical issues. *Radiology* 2004;233:19-34.
28. Zanetti E, Ferrari LR, Rossi G, Classification and radiographic features of uterine malformations: hysterosaplingographic study. *Br J Radiol* 1978;51:161-170.
29. Ludwin A, Pityński K, Ludwin I, Banas T, Knafel A. Two- and three-dimensional ultrasonography and sonohysterography versus hysteroscopy with laparoscopy in the differential diagnosis of septate, bicornuate, and arcuate uteri. *J Minim Invasive Gynecol*. 2013 Jan-Feb;20(1):90-9.
30. Salim R, Regan L, Woelfer B, Backos M, Jurkovic D. A comparative study of the morphology of congenital uterine anomalies in women with and without a

- history of recurrent first trimester miscarriage. *Human Reproduction* 2003;18:162-166.
31. Ludwin A1, Ludwin I2. Comparison of the ESHRE-ESGE and ASRM classifications of Müllerian duct anomalies in everyday practice. *Hum Reprod.* 2015 Mar;30(3):569-80.
 32. Bermejo C1, Martínez Ten P, Cantarero R, Diaz D, Pérez Pedregosa J, Barrón E, Labrador E, Ruiz López L. Three-dimensional ultrasound in the diagnosis of Müllerian duct anomalies and concordance with magnetic resonance imaging. *Ultrasound Obstet Gynecol.* 2010;35(5):593-601.
 33. Moini, Mohammadi S, Hosseini R, Eslami B, Ahmadi F. Accuracy of 3-dimensional sonography for diagnosis and classification of congenital uterine anomalies. *J Ultrasound Med.* 2013 Jun;32(6):923-7. doi: 10.7863/ultra.32.6.923.
 34. Grimbizis GF, Di Spiezio Sardo A, Saravelos SH, Gordts S, Exacoustos C, Van Schoubroeck D, Bermejo C, Amso NN, Nargund G, Timmerman D, Athanasiadis A, Brucker S, De Angelis C, Gergolet M, Li TC, Tanos V, Tarlatzis B, Farquharson R, Gianaroli L, Campo R. The Thessaloniki ESHRE/ESGE consensus on diagnosis of female genital anomalies. *Hum Reprod.* 2016 Jan;31(1):2-7.
 35. Grimbizis GF, Campo R. Clinical approach for the classification of congenital uterine malformations *Gynecol Surg.* 2012 May; 9(2): 119–129.
 36. Jurkovic D, Geipel A, Gruboeck K, Jauniaux F, Natucci M, Campbell S. Three-dimensional ultrasound for the assessment of uterine anatomy and detection of congenital anomalies: a comparison with hysterosalpingography and two-dimensional sonography. *Ultrasound Obstet Gynecol* 1995;(5):233-237.
 37. Homer HA, Li TC, Cooke ID. The septate uterus: a review of management and reproductive outcome. *Fertil Steril* 2000: 73:1-14.
 38. Di Spiezio Sardo A, Campo R, Gordts S, Spinelli M, Cosimato C, Tanos V, Brucker S, Li TC, Gergolet M, De Angelis C, Gianaroli L, Grimbizis G. The comprehensiveness of the ESHRE/ESGE classification of female genital tract congenital anomalies: a systematic review of cases not classified by the AFS system *Hum Reprod.* 2015 May; 30(5): 1046–1058.

39. Grimbizis GF, Campo R. Clinical implications of uterine malformations and hysteroscopic treatment results. *Hum Reprod Update* 2001;7:161-164.
40. Homer HA, Li TC, Cooke ID. The septate uterus: a review of management and reproductive outcome. *Fertil Steril* 2000;73:1-14.
41. Imboden S, Müller M, Raio L, Mueller MD, Tutschek B2. Clinical significance of 3D ultrasound compared to MRI in uterine malformations. *Ultraschall Med.* 2014 Oct;35(5):440-4.
42. Graupera B, Pascual MA, Hereter L, Browne JL, Úbeda B, Rodríguez I, Pedrero C. accuracy of three-dimensional ultrasound in the diagnosis of müllerian duct anomalies compared to magnetic resonance imaging using the eshre-esge consensus on the classification of congenital anomalies of the female genital tract. *Ultrasound Obstet Gynecol.* 2015 Nov;46(5):616-22.
43. Ata B, Nayot D, Nedelchev A, Reinhold C, Tulandi T. Do measurements of uterine septum using three-dimensional ultrasound and magnetic resonance imaging agree? *J Obstet Gynaecol Can* 2014;36:331-338.
44. Gidwani G, Falcone T. *Congenital Anomalies of the Female Genital Tract: Diagnosis and Management.* Philadelphia: Lippincott Williams & Wilkins, 1999.
45. Timor-Tritsch IE, Monteagudo A. Three and four-dimensional ultrasound in obstetrics and gynecology. *Curr Opin Obstet Gynecol.* 2007 Apr;19(2):157-75.
46. Transducers. In: Gibbs V, Cole D, Sassano A. *Ultrasound physics and technology.* Churchill Livingstone, Elsevier 2009. 27-39.
47. Caliskan E, Ozkan S, Cakiroglu Y, Sarisoy HT, Corakci A, Ozeren S. Diagnostic accuracy of real-time 3D sonography in the diagnosis of congenital Müllerian anomalies in high-risk patients with respect to the phase of the menstrual cycle. *J Clin Ultrasound.* 2010;38:123–127.
48. Salim R, Woelfer B, Backos M, Regan L, Jurković D. Reproducibility of three-dimensional ultrasound diagnosis of congenital uterine anomalies. *Ultrasound Obstet Gynecol* 2004;21:578-582.
49. J Wu MH, Hsu CC, Huang KE. Detection of congenital müllerian duct anomalies using three-dimensional ultrasound. *Clin Ultrasound.* 1997 Nov-Dec;25(9):487-92.

50. Andreotti RF, Fleischer AC. Practical applications of 3D sonography in gynecologic imaging. *Radiol Clin North Am* 2014;52: 1201-1213.
51. Benacerraf BR, Shipp TD, Bromley B. Which patients benefit from a 3D reconstructed coronal view of the uterus added to standard routine 2D pelvic sonography? *Am J Roentgenol* 2008;190:626-629.
52. Faivre E, Fernandez H, Deffieux X, Gervaise A, Frydman R, Levailant JM. Accuracy of three-dimensional ultrasonography in differential diagnosis of septate and bicornuate uterus compared with office hysteroscopy and pelvic magnetic resonance imaging. *J Minim Invasive Gynecol* 2012;19:101-106.
53. Bocca SM, Abuhamad AZ. Use of 3-dimensional sonography to assess uterine anomalies. *J Ultrasound Med* 2013;32:1-6.
54. Bocca SM, Oehninger S, Stadtmaeur L, Agard J, Duran EH, Sarhan A, Horton S, Abuhamad AZ. A study of the cost, accuracy, and benefits of 3-dimensional sonography compared with hysterosalpingography in women with uterine abnormalities. *J Ultrasound Med* 2012;31:81-85.
55. Ghi T, Casadio P, Kuleva M, Perrone AM, Savelli L, Giunchi S, Meriggiola MC, Gubbini G, Pilu G, Pelusi C, Pelusi G. Accuracy of three-dimensional ultrasound in diagnosis and classification of congenital uterine anomalies. *Ferti Steril* 2009; 92: 808-13.
56. Verguts J, Ameye L, Bourne T, Timmerman D. Normative data for uterine size according to age and gravidity and possible role of the classical golden ratio. *Ultrasound Obstet Gynecol.* 2013 Dec;42(6):713-7.
57. Giacomucci E1, Bellavia E, Sandri F, Farina A, Scagliarini G. Term delivery rate after hysteroscopic metroplasty in patients with recurrent spontaneous abortion and T-shaped, arcuate and septate uterus. *Gynecol Obstet Invest.* 2011;71(3):183-8. doi: 10.1159/000317266. Epub 2010 Dec 11.
58. Gergolet M, Campo R, Verdenik I, Kenda Suster N, Gortdts S, Gianaroli L. No clinical relevance of the height of fundal indentation in subseptate or arcuate uterus: a prospective study. *RBM Online* 2012;24:576-582.
59. Merz E, Miric-Tesanic D, Bahlmann F, Weber G, Wellek S. Sonographic size of uterus and ovaries in pre- and postmenopausal women. *Ultrasound Obstet Gynecol.* 1996 Jan;7(1):38-42.

60. Zlopasa G1, Skrablin S, Kalafatić D, Banović V, Lesin J. Uterine anomalies and pregnancy outcome following resectoscope metroplasty. *Int J Gynaecol Obstet.* 2007 Aug;98(2):129-33.
61. Dreisler E, Stampe Sørensen S. Müllerian duct anomalies diagnosed by saline contrast sonohysterography: prevalence in a general population. *Fertil Steril.* 2014 Aug;102(2):525-9.
62. Taylor E, Gomel V. The uterus and fertility. *Fertil Steril.* 2008 Jan;89(1):1-16.
63. Grimbizis GF, Campo R. Congenital malformations of the female genital tract: the need for a new classification system. *Fertil Steril* 2010;94401-407.
64. Somayya MS, Reda AA, Hytham A. Performance of the ESHRE/ESGE classification in differentiating anomalies of double uterine cavity in comparison with the ASRM classification. *Middle East Fertil Soc J* 2016;21(2):75-81.
65. Raga F, Bauset C, Remohi J, Bonilla-Musoles F, Simón C, Pellicer A. Reproductive impact of congenital Müllerian anomalies. *Human Reproduction* 1997;12:2277-2281.
66. Mollo A, De Franciscis P, Colacurci N, Cobelis L, Perino A, Venezia R, Alviggi C, De Placido G.: Hysteroscopic resection of the prospective controlled septum improves the pregnancy rate of women with unexplained infertility a trial. *Fertil Steril* 2009;91:2628-2631.
67. Bajka M, Badir S. Fundus Thickness Assessment by 3D Transvaginal Ultrasound Allows Metrics-Based Diagnosis and Treatment of Congenital Uterine Anomalies. *Ultraschall Med.* 2017 Apr;38(2):183-189.
68. Bioeffects. In: Edelman SK. *Understanding ultrasound physics.* E S P, Incorporated, 2012:401-417.
69. Oppelt P1, von Have M, Paulsen M, Strissel PL, Strick R, Brucker S, Wallwiener D, Beckmann MW. *Fertil Steril.* 2007 Feb;87(2):335-42.
70. Wong L, White N, Ramkrishna J, Araujo JE, Meagher S, Costa FS. Three-dimensional imaging of the uterus: The value of the coronal plane. *World J Radiol.* 2015 Dec 28;7(12):484-93.
71. Brucker SY, Rall K, Campo R, Oppelt P, Isaacson K. Treatment of congenital malformations. *Semin Reprod Med* 2011;29:101-112.

11. POPIS SLIKA I TABLICA

SLIKE:	Str.
2.1. Rani embrionalni razvoj maternice, razvoj i spajanje Müllerovih kanala (shematski prikaz)	10
2.2. Embrionalni razvoj maternice, formiranje konačnog oblika (shematski prikaz)	11
2.3. ASRM klasifikacija uterinih anomalija	16
2.4. Dodatni klasifikacijski kriteriji za UZV diferencijaciju septiranog od bikornualnog uterusa	18
2.5. ESHRE/ESGE klasifikacija anomalija maternice	19
2.6. Histeroskopski prikaz fundalnog područja septirane maternice i normalne maternice s minimalnom unutrašnjom fundalnom indentacijom	25
2.7. 2D UZV prikaz anomalije maternice Müllerova tipa	28
2.8. Trodimenzionalni transvaginalni ultrazvučni pregled maternice	30
4.1. Preuzimanje volumne snimke	37
4.2. Snimka maternice u tri ravnine	38
4.3. VCI i Omni View tehnika postprocesorske analize volumne snimke	39
4.4. Točke i linije mjerenja dimenzija maternice na 3D koronalnom presjeku	40
4.5. Mjerenje odnosa duljine vrata i trupa maternice na 3D koronalnom presjeku	41
4.6. Mjerenje debljine stjenke maternice kod parcijalnog septuma (a) i bikorporealne maternice (b)	42
4.7. Dijagram lučnog uvučenja (unutrašnje indentacije) šupljine maternice	45
4.8. Usporedba 3D UZV rekonstruiranog koronalnog presjeka normalnog i dismorfni uterusa U1a i U2b	47
5.1. Broj uterinih anomalija razvrstanih prema ESHRE/ESGE klasifikaciji na osnovi rekonstruiranog koronalnog prikaza dobivenog pomoću 3D UZV-a	52
5. 2. Prikaz bikorporealnih i septiranih maternica	53

5.3. 3D UZV rekonstruiran koronalni presjek maternica s velikim anomalijama Müllerova tipa	55
5.4. Usporedba maternice nulipare i pluripare	59
6.1. Koronalni presjek rekonstruiran pomoću 3D UZV-a	69
6.2. Minimalni uvjeti za parcijalni septum prema ASRM i ESHRE/ESGE klasifikaciji	75
6.3. Parcijalna bikornijalna maternica sa septumom (ESHRE/ESGE U3c)	77
6.4. Debljina stjenke maternice mjerena u sagitalnom presjeku	79
6.5. Debljina maternice izmjerena na koronalnom presjeku maternice pomoću Omniview polyline funkcije	80
7.1. Parcijalni septum (U2a), preoperativni nalaz	88
7.2. Parcijalni septum – postoperativni nalaz	88
7.3. Parcijalna bikorporealna maternica s kompletnim septumom	91
7.4. Laparoskopski prikaz bikorporealne maternice	91
7.5. Stanje nakon resekcije septuma	92

TABLICE:

4.1. Dob, paritet i prethodni pobačaji dvije grupe ispitanica	36
5.1. Incidencija uterinih anomalija u dvije skupine ispitanica.	51
5.2. Usporedba rezultata mjerenja na koronalnom presjeku maternica subfertilnih pacijentica i opće populacije.	56
5.3. Usporedba dimenzija maternice između podskupina subfertilnih nulipara i nulipara u općoj populaciji.	57
5.4. Usporedba dimenzija materišta između nulipara i pluripara.	58
5.5. Rezultati mjerenja duljina maternice, cerviksa i K/C odnosa	60

12. ŽIVOTOPIS

Osobni podaci

Ime: DAVOR

Prezime: ZORIČIĆ

Adresa: Medulin, Burle 94

Tel. kućni: 00385(0)52-576-495; mob: 00385(0)98-407738

E-Mail: davor.zoricic@pu.t-com.hr

Datum i mjesto rođenja : 17.08.1962., Pula, Hrvatska

Državljanstvo: Hrvatsko

Bračno stanje : oženjen, troje djece

Hrvatska liječnička komora; članski broj 7861, broj licence 11472

Zaposlenje

Zaposlenje: 1987-1988. Pripravnički staž medicinski centar Pula

1988.-1989. Obiteljski liječnik, Dom zdravlja Pula

1989. – danas Opća bolnica Pula, Djelatnost za ginekologiju i porodništvo; 2000.-2014. rukovoditelj Djelatnosti.

2005.-danas; predsjednik Stručnog vijeća Opće bolnice u Puli

Školovanje

1979.-1987. Osnovna škola „Ivo Lola Ribar“ u Puli

1987-1981. Srednja škola „Branko Semelić“ u Puli

1982.-1987. Medicinski fakultet Sveučilišta u Zagrebu.

1996. Specijalizacija iz ginekologije i opstetricije /Klinika za ženske bolesti i porode, KBC Zagreb/

1994. – 1996. Poslijediplomski studij „Ultrazvuk u kliničkoj medicini – ginekologija

i opstetricija“

1997. Magistarski rad: Doplerska analiza fetalne cirkulacije tijekom kontrakcija maternice“ /Medicinski fakultet u Zagrebu, mentor prof. dr. A. Kurjak/

2008. Stjecanje naslova „Primarius“

2009. Subspecijalizacija iz fetalne medicine i opstetricije

Nastavna aktivnost:

1. Predavač u srednjoj medicinskoj školi u Puli iz anatomije te ginekologije i opstetricije (1988.-1991.)
2. Predavač na kolegiju Ginekologija i opstetricija Studija sestrinstva – ECPD-a u Puli (2013/2014 god.)
3. 20015. Asistent na katedri ginekologije i opstetricije MF u Osijeku –naslovno zvanje za dislocirani studij sestrinstva – nastavna baza u Puli.

Predavanja na stručnim skupovima i kongresima:

1. D. Zoričić, M. Kos, M. Dembić. Doplerska analiza fetalne cirkulacije pri intrauterinom zastoju rasta. 1. Hrvatski kongres perinatalne medicine, Zagreb 1994.
2. A. Slivar, D. Zoričić, E. Ražem-Begić, L. Kuharić. Porodaj nakon carskog reza, 16. Perinatalni dani, Rijeka 1997.
3. D. Zoričić, A. Slivar, L. Kuharić, B. Ambrozić, E. Gattoni. Procjena posteljine cirkulacije pomoću doplera, 16. Perinatalni dani, Rijeka 1997.
4. D. Zoričić, D. Perić. A rational use of Doppler analysis during labor. 2nd World congress on Labor and Delivery; Roma, 1997.
5. D. Zoričić, D. Perić. Color Doppler assessment of intraplacental circulation in late pregnancy. 1st Internationaln Symposium New technologies in reproductive medicine, neonatology and gynecology. Folgaria 1998.
6. D. Zoričić, A. Slivar, D. Belci, I.Grdinić. O neophodnosti serklaže cerviksa. 17. Perinatalni dani, Zagreb 1999.
7. D. Zoričić. Transvaginal sonography of the endometrium and sonohysterography in the menopause. 10th World Congress on Ultrasound in Obstetrics and Gynecology, Zagreb 2000.
8. N Sindik, M. Manestar, D. Zoričić. Bezbolni porod. Stručni skup HLZ-a i HD

- ginekologa i opstetričara ogranak Rijeka-Pula, Rijeka 2002.
9. D. Zoričić. Hitna stanja u ginekologiji i opstetriciji. Međunarodni kongres o prehospitalnom postupku u ginekologiji, porodništvu i pedijatriji, Poreč 2004.
 10. O. Petrović, I. Prpić, D. Zoričić, M. Milevoj-Ražem. Perinatalni mortalitet i morbiditet u KBC Rijeka i OB Pula u 2005. godini. Stručni skup HLZ-a i HD ginekologa i opstetričara ogranak Rijeka-Pula, Rijeka 2005.
 11. D. Zoričić, E. Gattoni, I. Kučinar. Liposarkom u trudnoći. XXII. Perinatalni dani, Zagreb 2005.
 12. D. Zoričić. Primjena minimalno invazivnih operacija u ginekološkoj praksi. Predavanja HLZ-a, Pula, 2006
 13. D. Zoričić, D. Belci, D. Bečić. Usporedba Ten-step operacije i klasične vaginalne histerektomije. 6. kongres Hrvatskog kongresa ginekologa i opstetričara. Split 2011. Nagrada za najbolji poster.
 14. D. Zoričić. Evaluacija abnormalnog vaginalnog (uterinog) krvarenja. XVI. Kongres Hrvatske udruge djelatnika HMP s međunarodnim sudjelovanjem. Novi Vinodolski 2012.
 15. D. Zoričić, Comparison of a re-analyzed vaginal hysterectomy to a classical one. 5th NESA International Surgical Conference, Palma de Mallorca 2012.
 16. D. Zoričić. Miomi maternice – pregled i terapijski pristupi. Predavanje HD ginekologa i opstetričara ogranak Rijeka-Pula, Rijeka 2014.
 17. D. Zoričić. 3D UZV u dijagnostici uterinih anomalija Müllerova tipa. 4. Zajednički kongres Hrvatskog društva za ultrazvuk u medicini i biologiji HLZ i Združenja za rabo ultrazvoka v medicini SZD, Split 2015.
 18. D. Zoričić. Primjena 3D ultrazvučnog koronalnog presjeka u dijagnostici uterinih anomalija Müllerova tipa. 1. Hrvatski kongres o trodimenzionalnom ultrazvuku u ginekologiji i opstetriciji, Poreč 2015.

POPIS OBJAVLJENIH PUBLIKACIJA

1. Kos M, Zoričić D., Kos Ma, Dembić M. Prenatalna dijagnoza volvulusa i fetalne opstrukcije crijeva pomoću ultrazvuka. *Gynaecol Perinatol* 1993;2,1:37-39.
2. Alač Ž, Zoričić D, Ambrozić B, Dembić M. Majka i novorođenče u porođaju po Leboyeru. *Gynaecol Perinatol* 1993; 2:75-77.
3. Slivar A, Zoričić D, Ambrozić B, Dembić M. Porođaji prognanih roditelja u rodilištu Medicinskog centra u Puli. U: Capar M, ur. *Istarsko zdravstvo 1988-1992, 1994*, str. 31-36.
4. Zoričić D, Alač Ž, Ambrozić B, Dembić M. Porođaj po Leboyeru – prinos humanizaciji rađanja. U: Capar M, ur. *Istarsko zdravstvo 1988-1992, 1994*, str. 225-

231.

5. Zoričić D, Ambrozić B, Perić D. Fetalna kost kao strano tijelo u uterusu. *Lijec Vjesn* 1994;116:298-300.
6. Perić D, Zoričić D, Kuharić L, Prenc M. Management of premalignant diseases of the cervix; LLETZ or cold knife conisation. *Ginec Clin e Oncol* 1997;18:68-69.
7. Zoričić D, Perić D. A rational use of Doppler analysis during labor. In: Cosmi E.V., ed. *Proceedings of the 2nd World congress on Labor and Delivery*; 1997, str. 427-430.
8. Zoričić D, Perić D. Color Doppler assessment of intraplacental circulation in late pregnancy. In: Cosmi E.V., ed. *New Technologies in Reproductive medicine, Neonatology and Gynecology*;1998:55-60.
9. Zoričić D, Ambrozić B, Perić D. Oralni kontraceptivi i rak dojke. *Liječ Vjes* 1998; 392-397.
10. Zoričić D, Belci D, Grdinić I, Modrušan-Ličinić M, Franković S, Slivar A. Serklaža cerviksa uterusa u Općoj bolnici Pula. *Gynaecol Perinatol* 2001;10:91-95.
11. Belci D, Kos M, Zoričić D, Kuharić L, Slivar A, Begić-Ražem E, Grdinić I, Gattoni-Stepanov E. Carski rez po Misgav Ladachu. Iskustva u Puli. *Gynaecol Perinatol* 2005;14 (4)171-178.
12. Zoričić D. Bolnica za 21. stoljeće. *Glasnik pulske bolnice* 2006;1:25-27.
13. Zoričić D, Prenc M, Gattoni E, Doppler measurements of fetal blood flow in labour. *Ginec Clin e Oncol* 1997;42-43.
14. Belci D, Kos M, Zoričić D, Kuharić L, Slivar A, Begić-Ražem E, Grdinić I. Comparative study of "Misgav Ladach" and traditional Pfannenstiel surgical technique of cesarean section. *Minerva Ginecol.* 2007 Jun;59 (3):231-40.
15. Belci D, Zoričić D, Tomislav Perkov. Antenatalni testovi i ishodi trudnoća s teškim zastojem fetalnog rasta koje su prijevremeno dovršene elektivnim carskim rezom – iskustva Opće bolnice Pula. *Glasnik pulske bolnice* 2008;5:98-103.
16. Belci D, Labinac-Peteh L, Zoričić D, Markanović-Mišan M, Fedel I, Kalagac L, Djelmiš J. Placenta previa percreta with initial bladder invasion: a cause of life threatening hemorrhage after repeated cesarean section. *Coll Antropol.* 2010.
17. Zoričić D i sur. (ed). *Majka i dijete u pulskom rodilištu.* OB Pula, 2013.
18. Haller H, Klarić M, Čorušić A, Kukura V, Kuna K, Karelović D, Strinić T, Topolovec Z, Mišković B, Dukić B, Zoričić D, Denona B. Liječenje raka endometrija 2011. u Hrvatskoj: Rezultati nacionalne ankete. *Gynecol Perinato* 2013;22:133-164.
19. Markanović MM, Zoričić D, Honović L. Referentni intervali laboratorijskih pretraga u trudnoći. *Medicina Fluminensis*, 2014;50:54-60
20. Belci D, Di Renzo GC, Stark M, Durić J, Zoričić D, Belci M, Peteh LL. Morbidity and chronic pain following different techniques of caesarean section: A comparative study. *J Obstet Gynaecol.* 2014 Nov 10:1-5. [Epub ahead of print]

21. Haller H, Dugandžić VH, Krištofić I, Glavan GL, Vukčević I, Milčić H, Prka M, Paljušaj E, Drageljević K, Štajcer Ž, Habek D, Belci D, Petrović O, Kolak N, Mišković B, Zoričić D. Učestalost peripartalnih histerektomija u pet hrvatskih bolnica tijekom šesnaestogodišnjeg razdoblja. *Liječ Vjes* 2015; 137:2019-222.